LESÕES HEPÁTICAS MALIGNAS

Túlio A. A. Macedo

Universidade Federal de Uberlândia

Lesões hepáticas

Técnica

- Equipamento
- Modo-B
  - Ajustes de ganho, filtro, foco, TGC, *dynamic range*
  - Harmônica
- Doppler
  - Ajustes de ganho, filtro de parede, escala (PRF), nível do filtro, correção de ângulo, *gate size*

Lesões hepáticas

Posicionamento

- Varredura ampla
- Posicionamento do transdutor
- Mudança de decúbito

Divisão didática

- Malignos
  - Carcinoma hepatocelular (CHC)
  - Colangiocarcinoma
  - CHC fibrolamelar
  - Linfoma
  - Metástases
  - Cistadenocarcinoma biliar
  - Lipossarcoma hepático
  - Angiossarcoma
  - Hemangioendotelioma epitelióide
  - Hepatoblastoma

Diagnóstico

Relatório

Informação clínica **X** **Características da imagem**

- Idade
- Gênero
- Uso de drogas
  - ACO
  - Esteroides
  - Álcool
- Outras doenças associadas
  - Hepatite
  - Cirrose
  - Doenças inflamatórias
  - Neoplasia primária

- Presença
- Localização
- Forma e contornos
- Ecogenicidade
- Ecotextura
- Presença de:
  - Cicatriz
  - Cápsula
  - Calcificação
  - Cistos
  - Vascularização

Carcinoma hepatocelular

Características

- Incidência variável nos diversos países.
- 80% dos CHCs ocorrem em fígado cirróticos.
- Predominância no sexo masculino.
- Fatores predisponentes:
  - Tirosinemia hereditária (40%)
  - Doença de Wilson
  - Cirrose biliar
  - Álcool
  - Deficiência de α1-antitripsina
  - Vírus B e C
  - Carcinógenos (P-dimetilaminoazobenzeno, nitrosaminas, alcaloides, aflatoxinas e o ‘thorotrast)

Hussain et al. Radiographics 22: 1023-1039. (2002)/ © RSNA – www. rsnajnls.org

Carcinoma hepatocelular

Características

- Progressão hierárquica.
- CHCs maiores do que 3 cm tendem a ter necrose e hemorragia central.

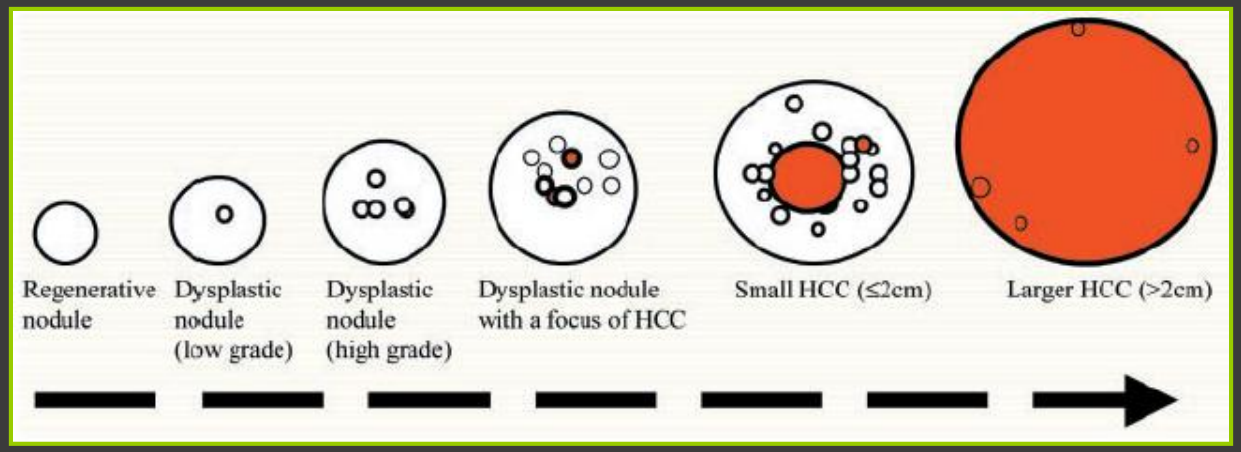

Hussain et al. Magn Reson Imaging Clin N Am 2002; 10:31–52

Carcinoma hepatocelular

Características

- O CHC tem propensão por invasão vascular.
- O US não é capaz de diferenciar os diferentes nódulos no fígado cirrótico.
- CHCs quando crescem mudam o padrão ao US.

Chammas & Cerri. Ultrassonografia abdominal. (2009) p. 189.

Carcinoma hepatocelular

Características

- O CHC tem propensão por invasão vascular.
- O US não é capaz de diferenciar os diferentes nódulos no fígado cirrótico.
- CHCs quando crescem mudam o padrão ao US.

Carcinoma hepatocelular

Características

- Presença de cápsula fibrosa em fígado cirrótico.
- Aumento do tumor e ruptura capsular.

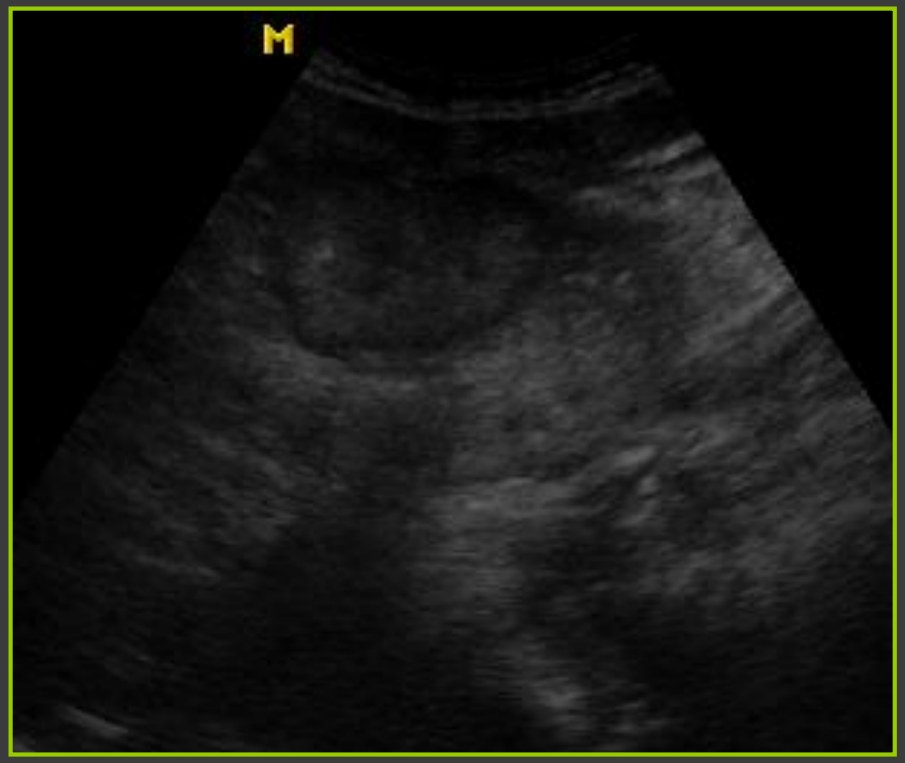

Carcinoma hepatocelular

Características

- Presença de cápsula fibrosa em fígado cirrótico.
- Aumento do tumor e ruptura capsular.

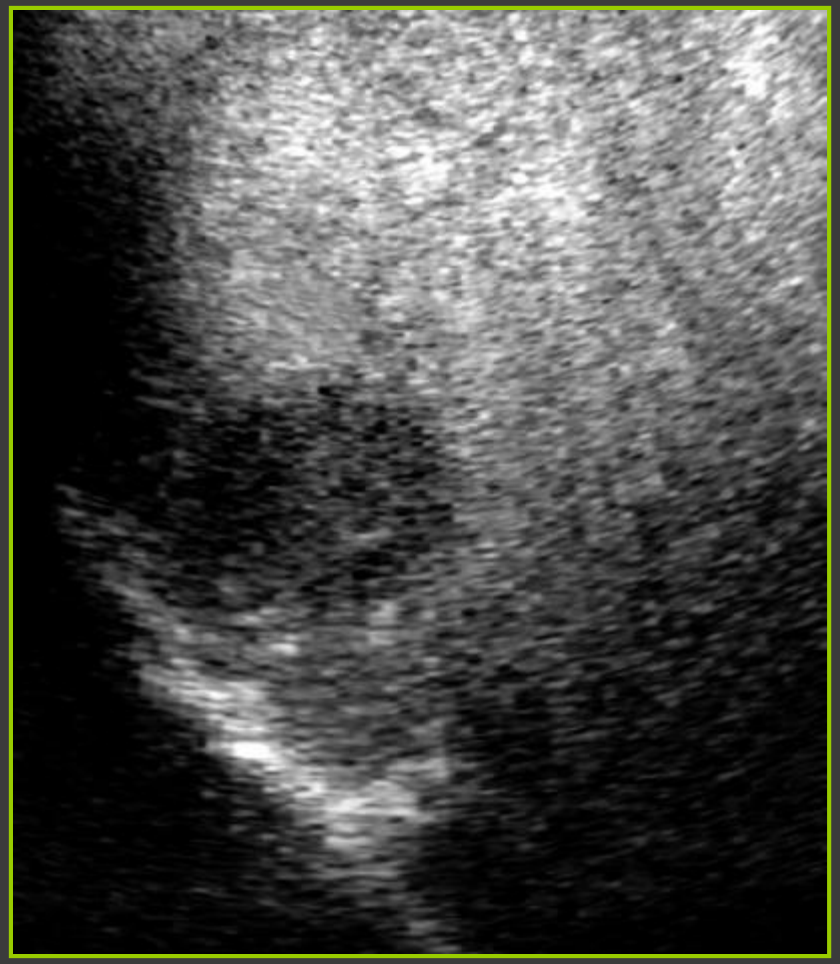

Carcinoma hepatocelular

Características

- Tumores menores que 4 cm geralmente não evoluem para a forma difusa
- Na forma difusa a probabilidade de invasão vascular é maior do que 50%
- Aumento repentino da AFP → forma difusa

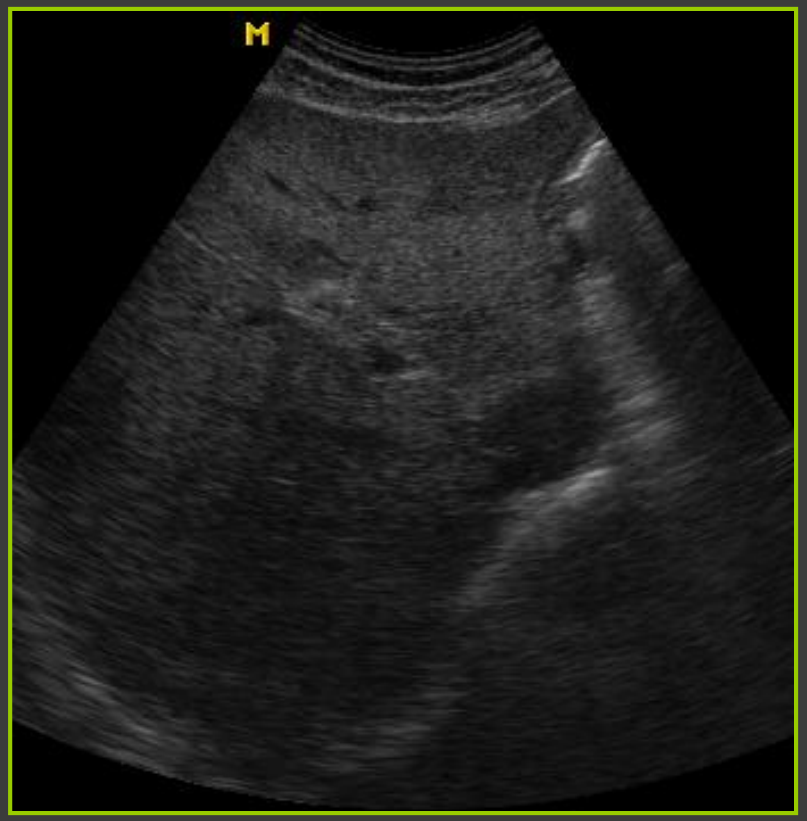

Carcinoma hepatocelular

Características

- Tumores menores que 4 cm geralmente não evoluem para a forma difusa
- Na forma difusa a probabilidade de invasão vascular é maior do que 50%
- Aumento repentino da AFP → forma difusa

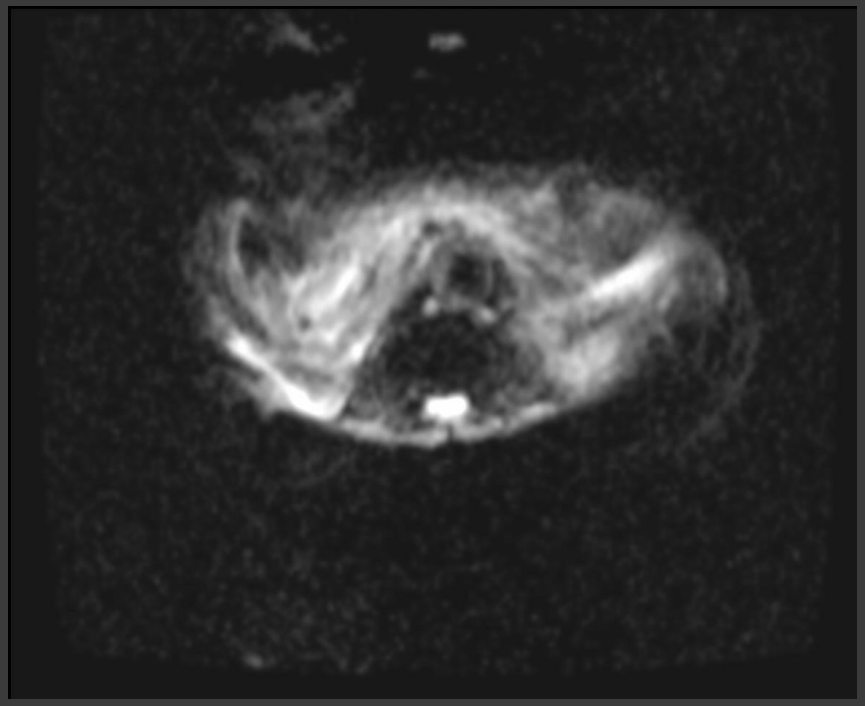

Carcinoma hepatocelular

Características

- Tumor hipervascular.
- Padrão em cesto descrito em até 75% dos CHCs.
- Suprimento principal pela artéria hepática.
- Doppler pulsado: vascularização de alta amplitude.

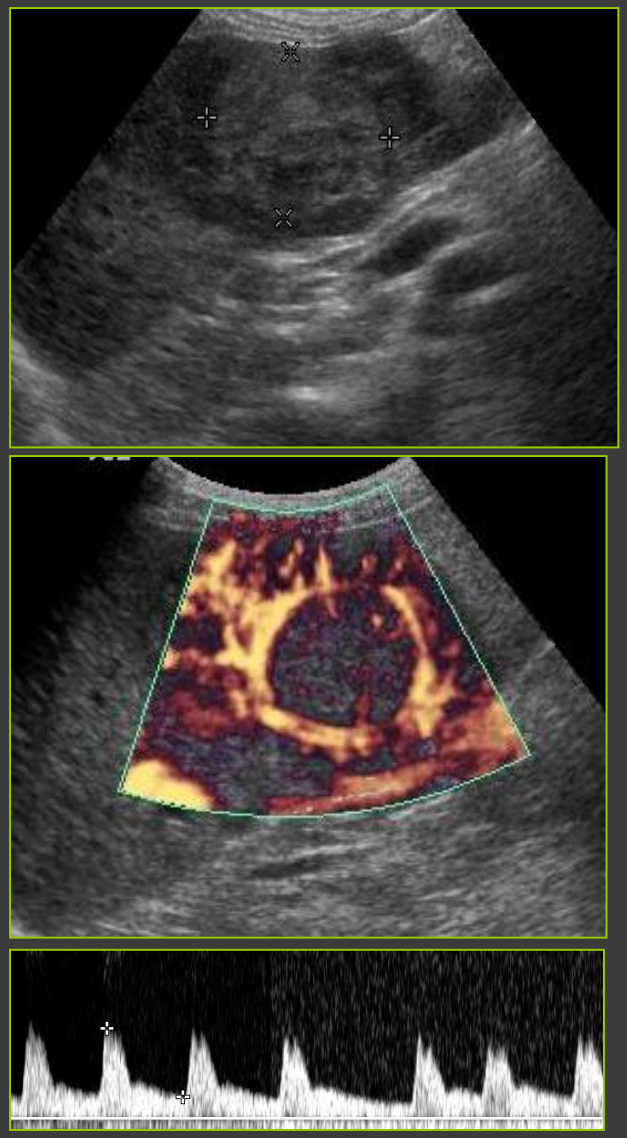

Caso cedido pela Dra. Maria Cristina Chammas

Carcinoma hepatocelular

Características

- A trombose tumoral da veia porta > veias hepáticas
- Fluxo arterial no interior do trombo tumoral sela o diagnóstico

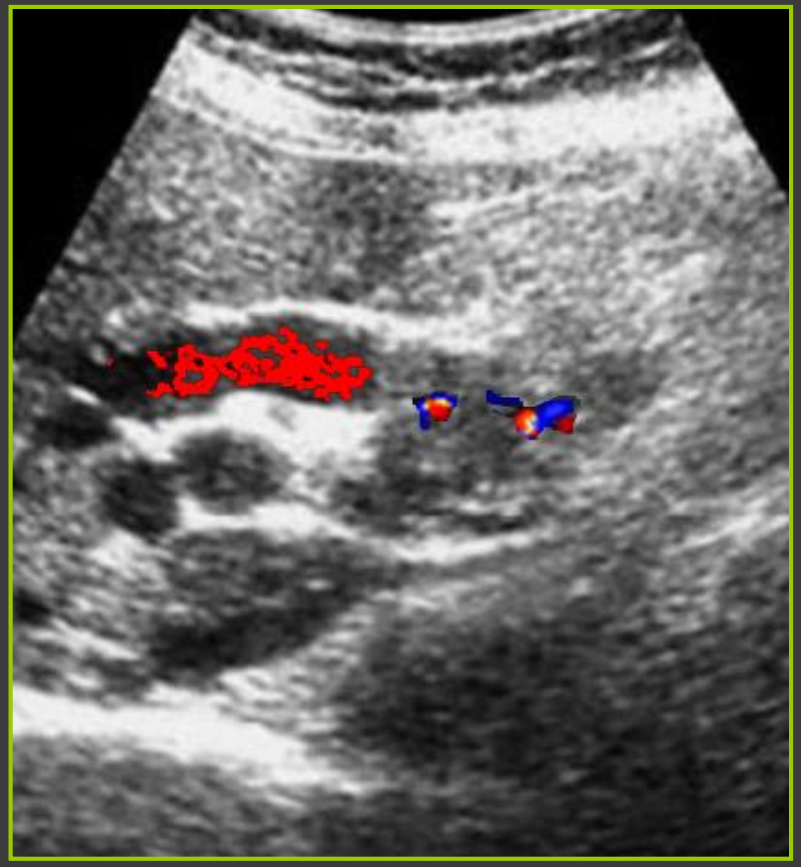

Carcinoma hepatocelular

Características

- A trombose tumoral da veia porta > veias hepáticas
- Fluxo arterial no interior do trombo tumoral sela o diagnóstico

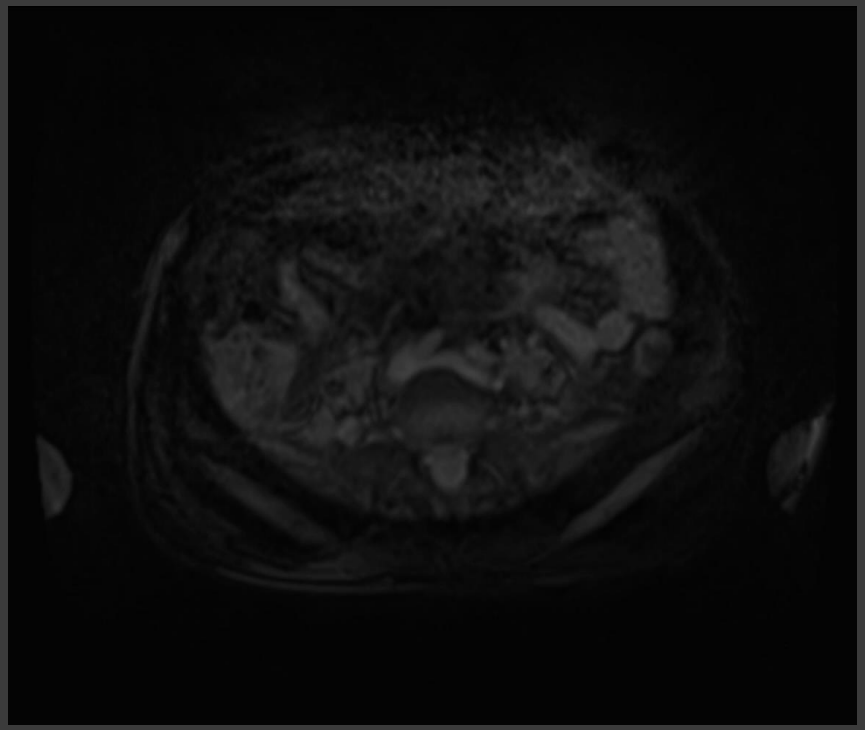

Carcinoma hepatocelular

Características

- A trombose tumoral da veia porta > veias hepáticas
- Fluxo arterial no interior do trombo tumoral sela o diagnóstico

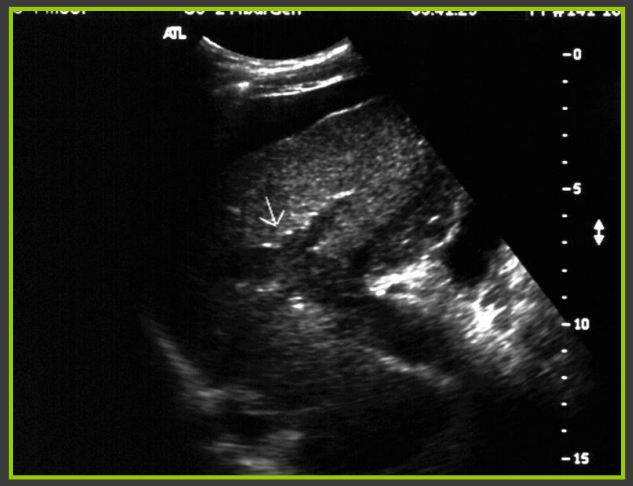

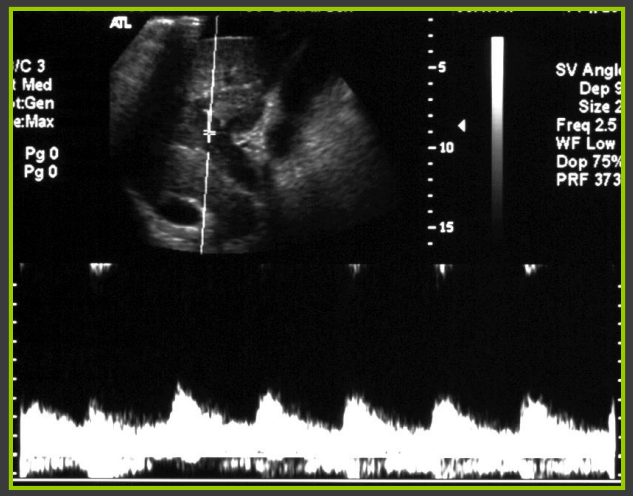

Cotesia Dra. Maria Cristina Chammas

Carcinoma hepatocelular fibrolamelar

Características

- Não relacionada com o CHC
- Não há fator predisponente
- Acomete jovens
- Prognóstico melhor

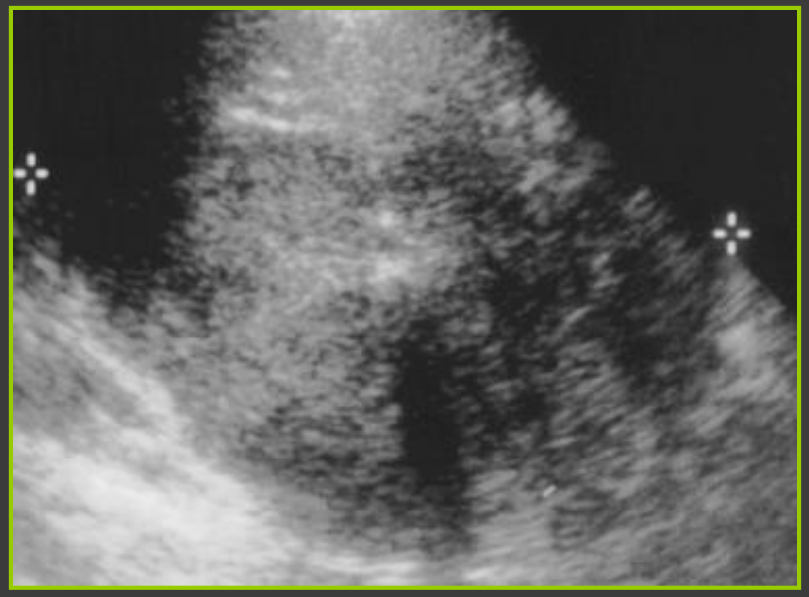

Carcinoma hepatocelular fibrolamelar

Modo-B

- Massa lobulada
- Cicatriz central
- Calcificações com sombra posterior

Carcinoma hepatocelular fibrolamelar

Doppler

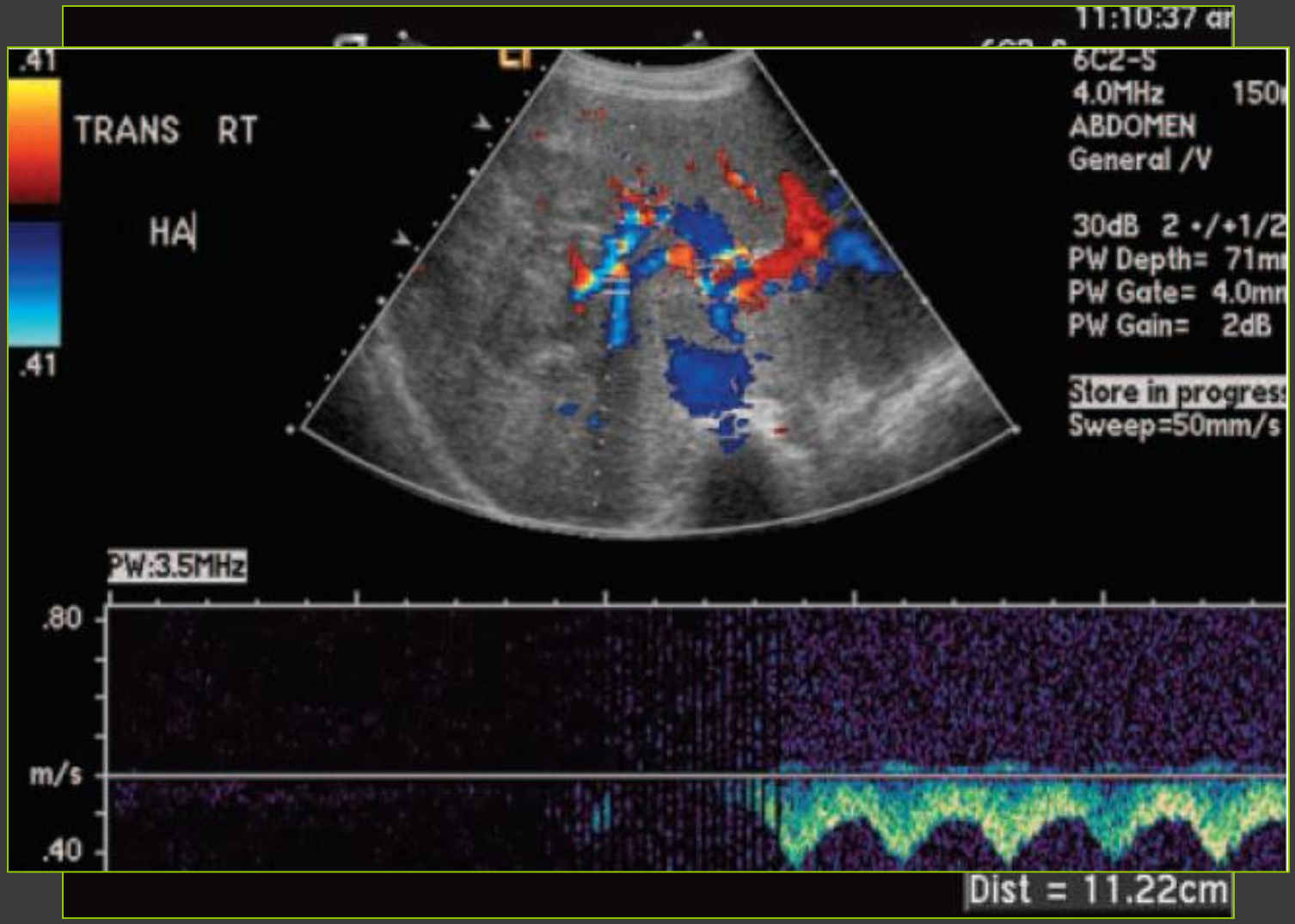

Stoupis et al. Radiographics 18 (3): 675 (1998) / © RSNA – www. rsnajnls.org

Colangiocarcinoma

Características

- 8% dos tumores primários malignos do fígado
- Eles podem ser classificados em 3 tipos
  - Periférico
  - Colangiocarcinoma hilar
  - De ductos biliares maiores

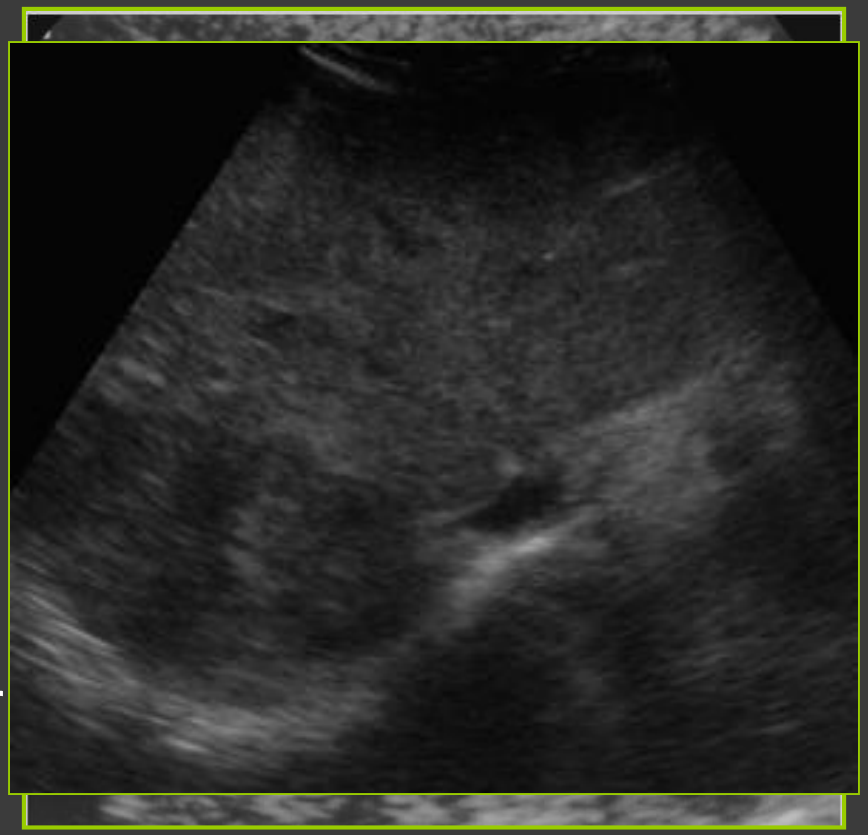

Colangiocarcinoma

Características

- Aumento recente da incidência do colangiocarcinoma
- Fatores predisponentes:
  - Doença inflamatória intestinal
  - Doença biliar cística (D. de Caroli e cistos de colédoco)
  - Cálculos biliares intraductais
  - Colangite esclerosante
  - Infestação crônica por parasitas
  - Atresia congênita das vias biliares

Colangiocarcinoma

Características

- Cirrose não relevante
- Mais comuns na 6ª e 7ª décadas
- Discreta predominância no sexo masculino

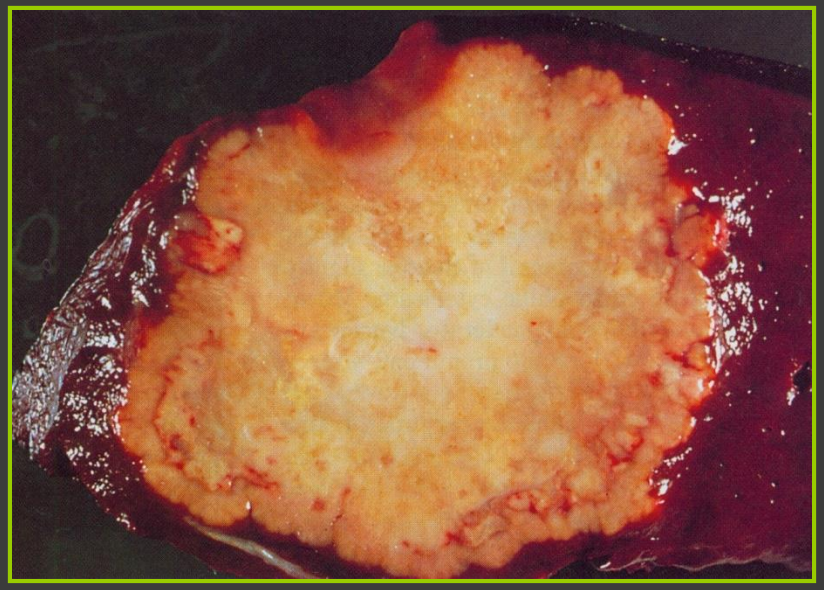

Ishak et al. Atlas of tumor Pathology, 2001

Colangiocarcinoma

Características

- Prognóstico pior no tipo periférico
- Devido a sua localização periférica, os níveis de bilirrubina estão baixos, assim como a α-fetoproteína
- Os antígenos carcinoembrionários estão aumentados.

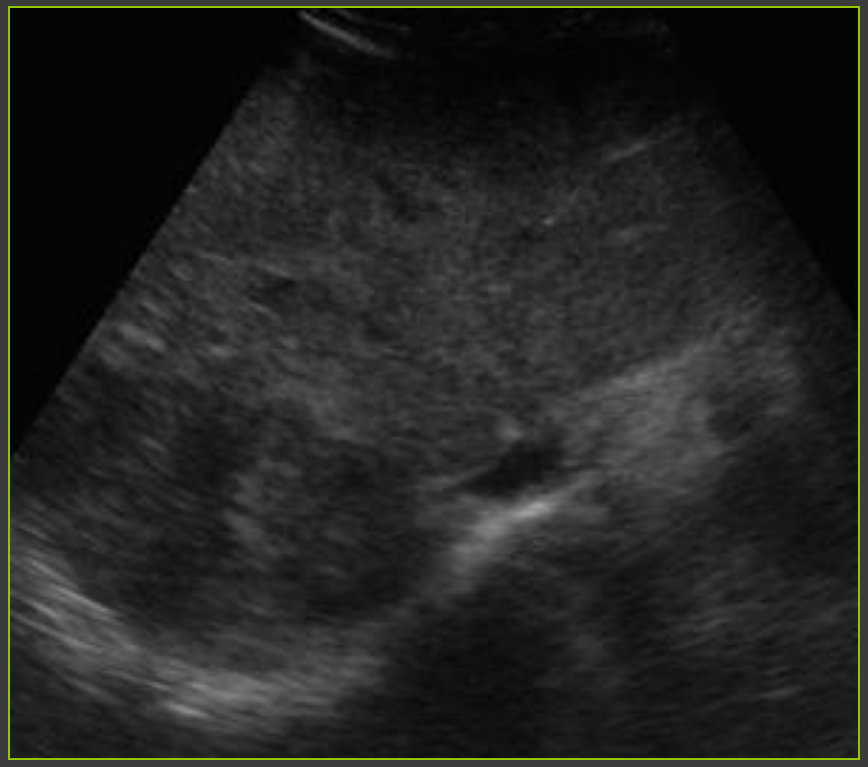

Colangiocarcinoma

Características

- Ecogenicidade variável.
- Calcificações podem estar presentes.
- Pode ocorrer necrose e haver degeneração cística.
- Atrofia do segmento adjacente ao tumor.

Ishak et al. Atlas of tumor Pathology, 2001

Linfoma

Características

- Tipos primário e secundário
- Ocorre entre 50 e 60 anos
- Fatores predisponentes:
  - Transplantados
  - SIDA

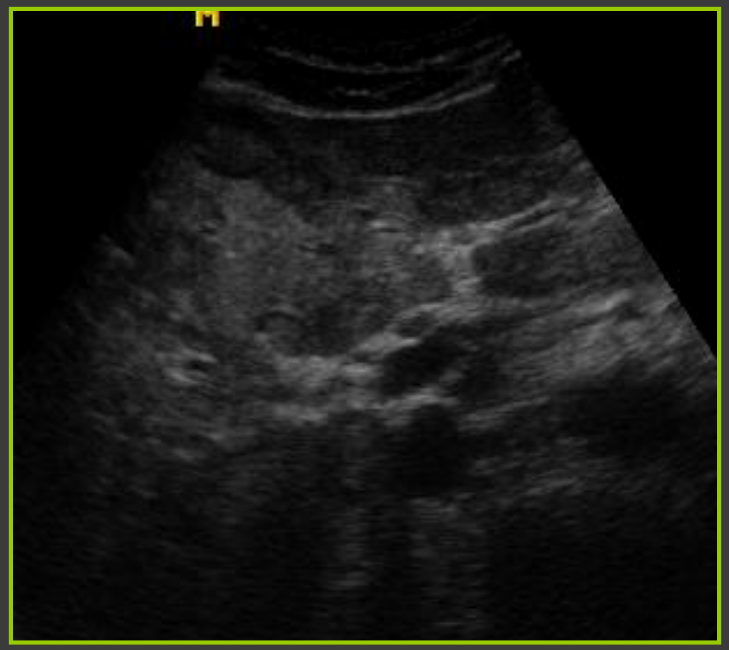

Linfoma

Características

- Massas hipoecoicas
- Quando maiores são heterogêneas
- O linfoma secundário apresenta mais comumente o padrão difuso infiltrativo

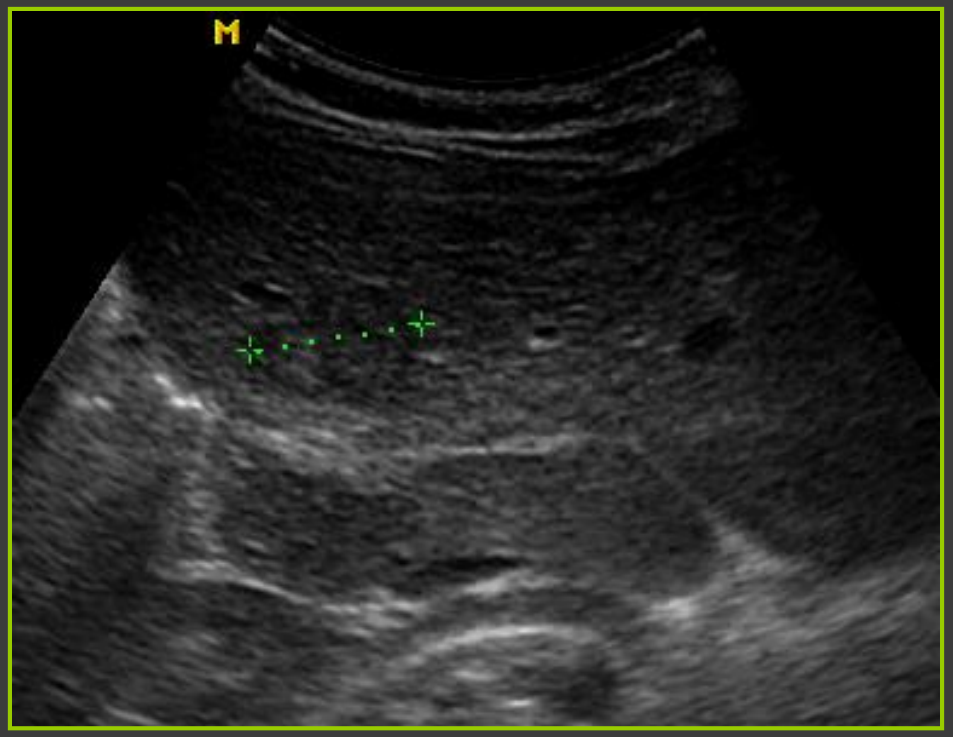

Cistoadenocarcinoma biliar

- Neoplasia cística rara
- Septações, vegetações e irregularidade de parede
- Conteúdo pode conter antígeno carcinoembrionário e CA 19-9

Ibrahum, D. Diagnostic imaging, 2013

Cistoadenocarcinoma biliar

- Neoplasia cística rara
- Septações, vegetações e irregularidade de parede
- Conteúdo pode conter antígeno carcinoembrionário e CA 19-9

Ibrahum, D. Diagnostic imaging, 2013

Cistoadenocarcinoma biliar

- Neoplasia cística rara
- Septações, vegetações e irregularidade de parede
- Conteúdo pode conter antígeno carcinoembrionário e CA 19-9

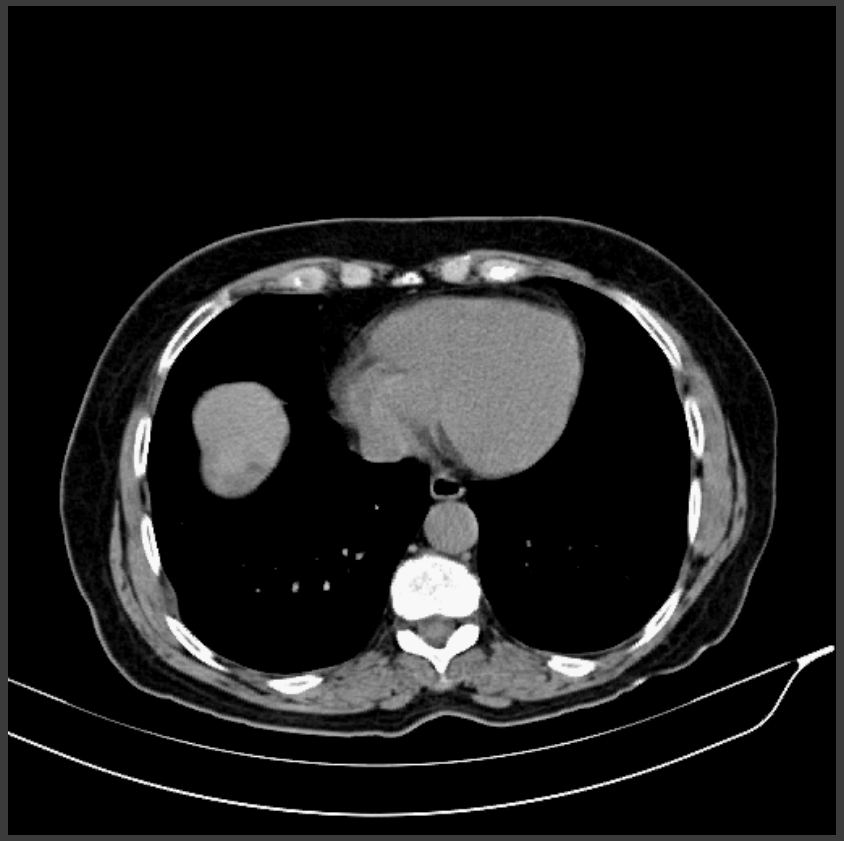

Lipossarcoma hepático

- Extremamente raro
- Degeneração sarcomatosa de adipócitos
- Exames laboratoriais normais
- Massa com componente de gordura

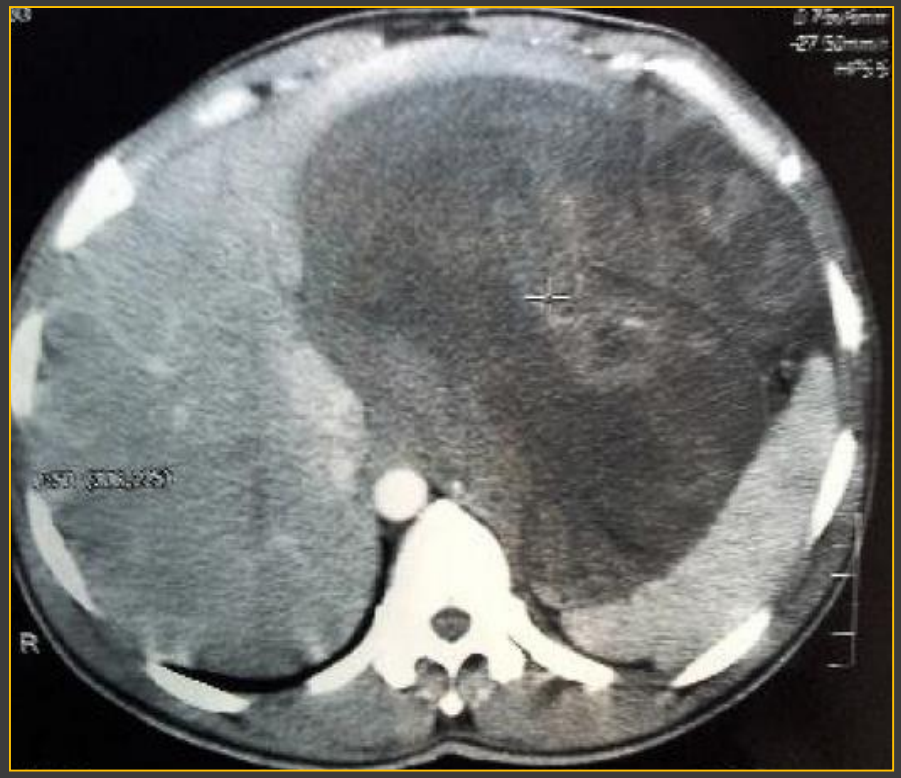

Naik PR, et al. Cases reports in hepatology, 2013.

Lipossarcoma hepático

- Extremamente raro
- Degeneração sarcomatosa de adipócitos
- Exames laboratoriais normais
- Massa com componente de gordura

Naik PR, et al. Cases reports in hepatology, 2013.

Lipossarcoma hepático

- Extremamente raro
- Degeneração sarcomatosa de adipócitos
- Exames laboratoriais normais
- Massa com componente de gordura

Prasad, S.R. Radiographics, 25(2) 2005.

Angiossarcoma hepático

- Neoplasia maligna sarcomatosa com proliferação de células endoteliais
- Hemangiossarcoma ou linfangiossarcoma
- Metástases à distância
- Relacionado a exposição de PVC, inseticidas arsênicos e Thorotrast.

Angiossarcoma hepático

- Neoplasia maligna sarcomatosa com proliferação de células endoteliais
- Hemangiossarcoma ou linfangiossarcoma
- Metástases à distância
- Relacionado a exposição de PVC, inseticidas arsênicos e Thorotrast.

Hemangioendotelioma epitelioide

- Tumor raro de origem vascular
- Dor e perda de peso
- Efeito de massa, insuficiência hepática e metástases
- Melhor prognóstico que outras neoplasias malignas

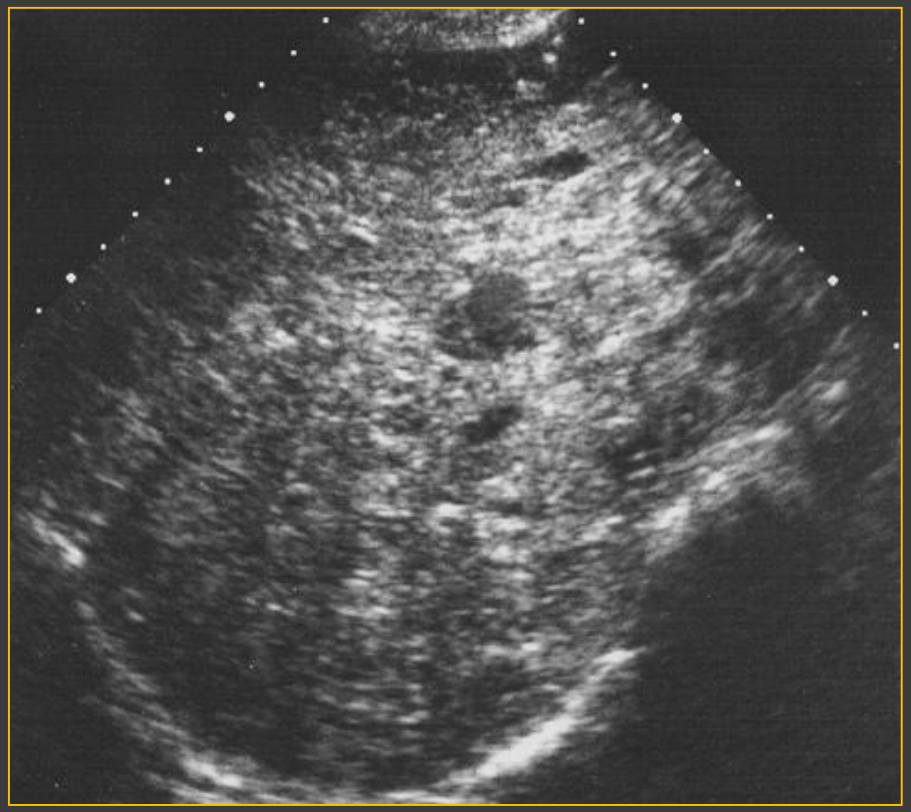

Lyburn, ID, et al. AJR, 180(5), 2003.

Hepatoblastoma

- Neoplasia maligna mais comum do fígado na criança
- Menores de 3 anos
- AFP elevada

Geertsma, TSA. Ultrasoundcases.info. fev (2014).

Hepatoblastoma

- Neoplasia maligna mais comum do fígado na criança
- Menores de 3 anos
- AFP elevada

Geertsma, TSA. Ultrasoundcases.info. fev (2014).

Metástases

Características

- O fígado é o 2º sítio mais comum.
- São 18 a 20 vezes mais frequentes do que o CHC.
- Vias de acometimento hepático:
  - Circulação portal.
  - Artéria hepática.
  - Circulação linfática.
  - Por contiguidade.
  - Via transcelômica.

Metástases

Características

- Múltiplas ou únicas (10%).
- Lesões sólidas com halo hipoecoico.
- Os sítios primários mais comuns são:
  - Cólon.
  - Estômago.
  - Pâncreas.
  - Mama.
  - Pulmões.

Metástases

Características

- Hiperecoicas → trato gastrointestinal ou do carcinoma hepatocelular.
- Hipoecoicas → hipovascularizadas.

Metástases

Características

- Hiperecoicas → trato gastrointestinal ou do carcinoma hepatocelular.
- Hipoecoicas → hipovascularizadas.

Metástases

Características

- Metástases calcificadas
  - Adenocarcinomas mucinosos (ovário, cólon, pâncreas)
  - Osteossarcoma
  - Condrossarcoma
- Císticas
  - Cistoadenocarcinoma (ovário e pâncreas)
  - Carcinoma mucinoso do cólon
  - Sarcomas metastáticos

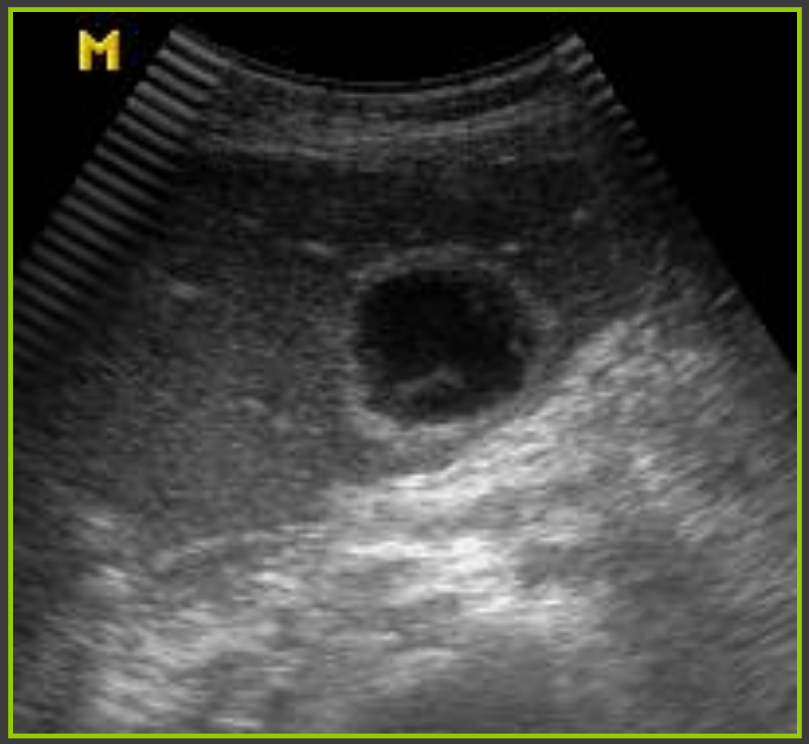

Metástases

Características

- As metástases infiltrativas refletem uma desorganizaçao difusa do parênquima hepático.
- Difícil diagnóstico pela ultrassonografia.
- Mama, pulmão e melanoma maligno.

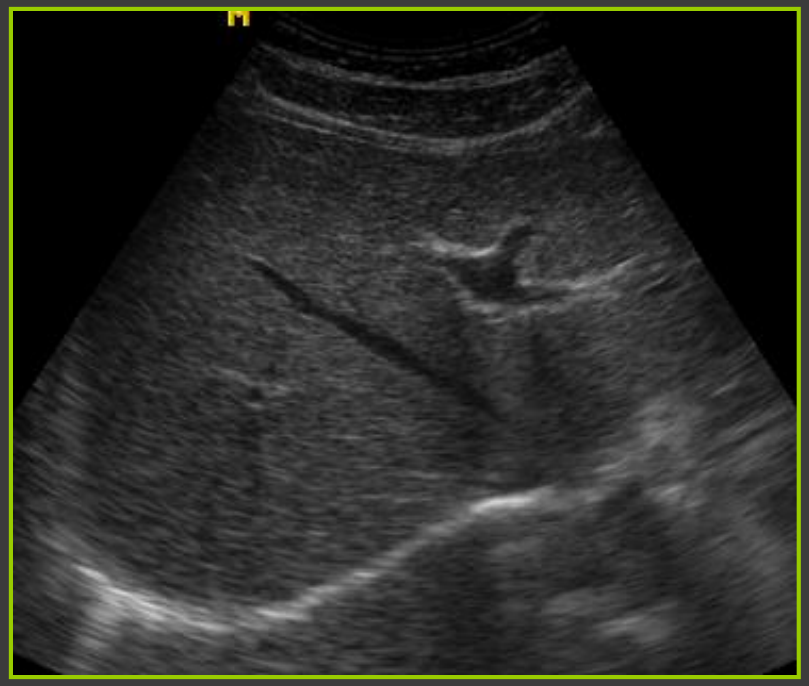

Quadro sintético

	Cicatriz	Cápsula	Ca^{+2}	Vascularização	Cisto
CHC	+	+		+	+
CFL	+		+		
ColangioCa	+		+		
Metástases			+/ -	+/ -	+

Contato:
tamacedo@hotmail.com