US DOS NÍVEIS DOS LINFONODOS CERVICAIS

Túlio A A Macedo

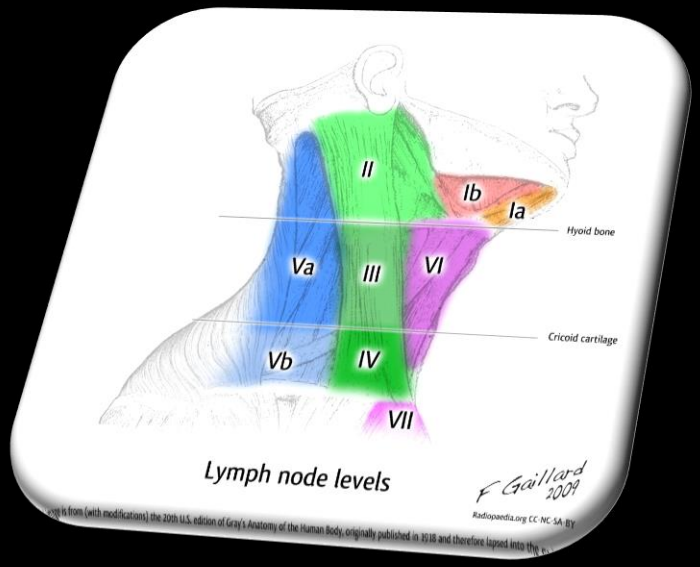

Universidade Federal de Uberlândia

NÍVEIS DOS LINFONODOS CERVICAIS

- **Introdução**
  - Importância da classificação em níveis para padronização da linguagem entre os diversos especialistas
  - Facilitar a descrição dos linfonodos nos relatórios
  - Diferença entre triângulos, espaços e níveis no pescoço

REPAROS ANATÔMICOS

- M. milo-hioideo
- M. digástrico
- M. esternocleiomastoideo
- M. escaleno anterior
- Carótidas
- Veia jugular interna
- Clavícula
- Osso hioide
- Cartilagem cricoide
- Manúbrio do esterno
- Trapézio

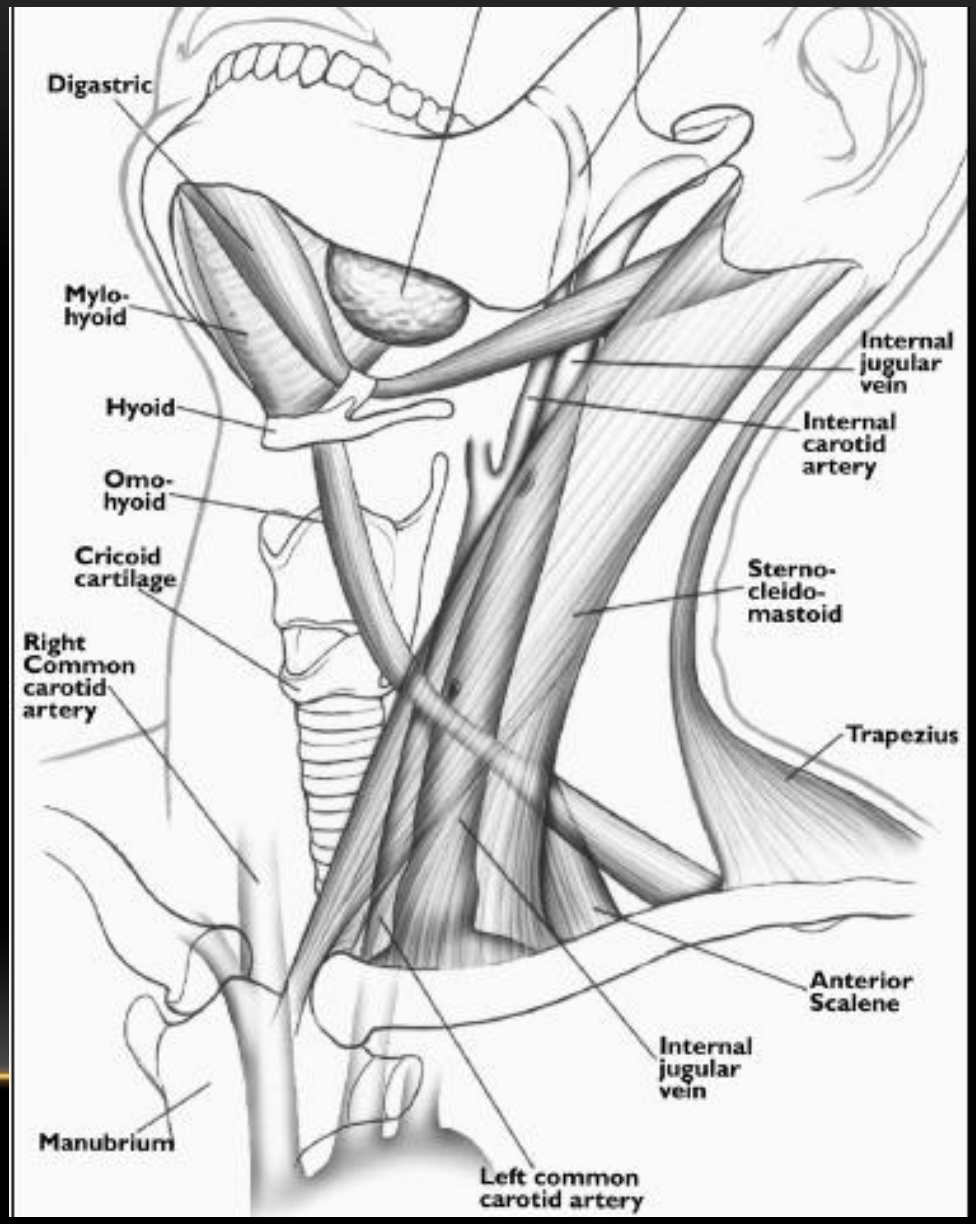

Som PM, et al. *Arch Otolaryngol–Head Neck Surg* **1999**;125:388–396

Níveis dos linfonodos cervicais

Nível I

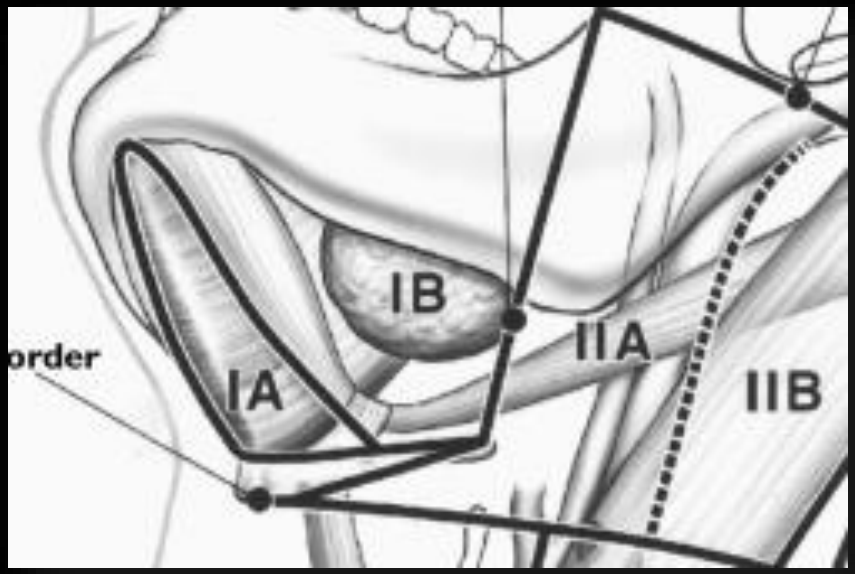

- Limite superior
  - M. miloioideo
- Limite inferior
  - Osso hioide
- Limite posterior
  - Margem posterior da glândula submandibular

*** Anteriormente classificado como submentoniano e submandibular**

Níveis dos linfonodos cervicais

Nível Ia

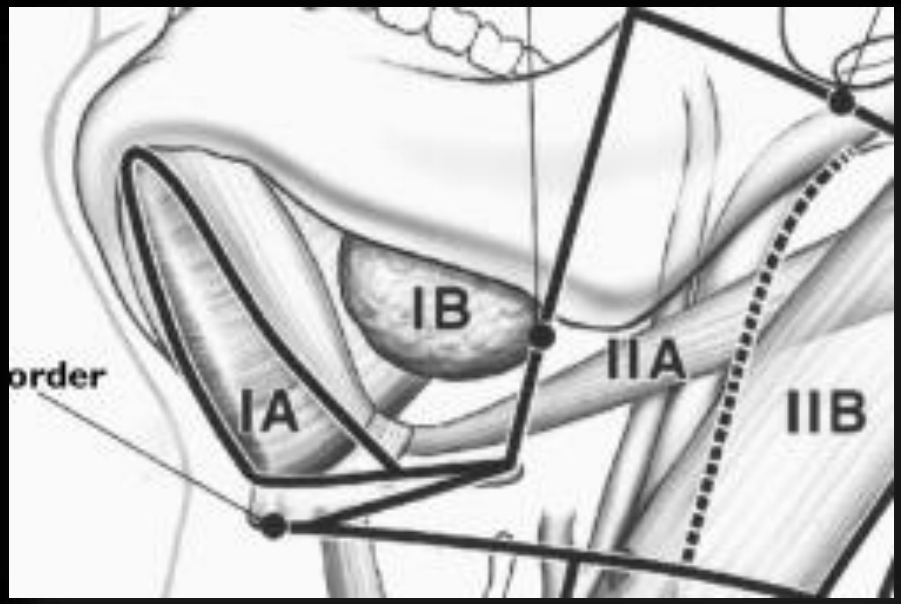

- Localizado entre as margens mediais das cabeças anteriores dos mm. digástricos.

*** Anteriormente classificado como submentoniano**

Níveis dos linfonodos cervicais

Nível Ia

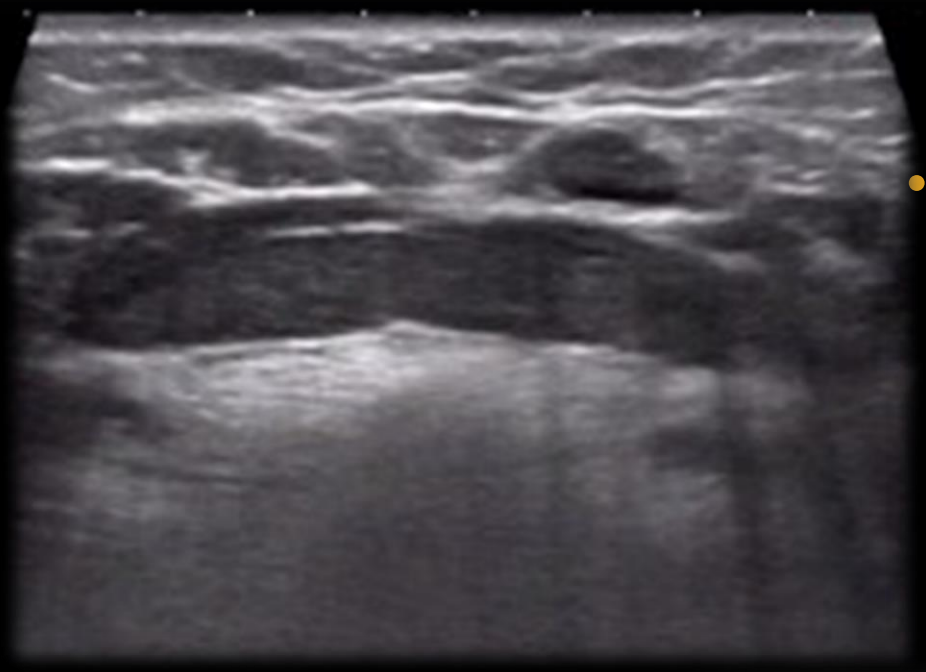

- Localizado entre as margens mediais das cabeças anteriores dos mm. digástricos.

*** Anteriormente classificado como submentoniano**

Níveis dos linfonodos cervicais

Nível Ia

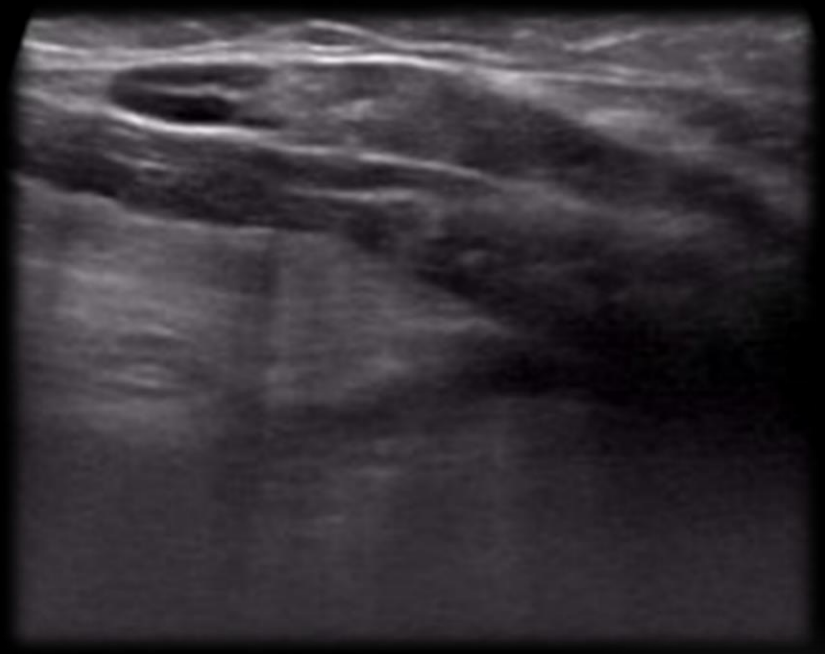

- Localizado entre as margens mediais das cabeças anteriores dos mm. digástricos.

*** Anteriormente classificado como submentoniano**

Níveis dos linfonodos cervicais

Nível Ib

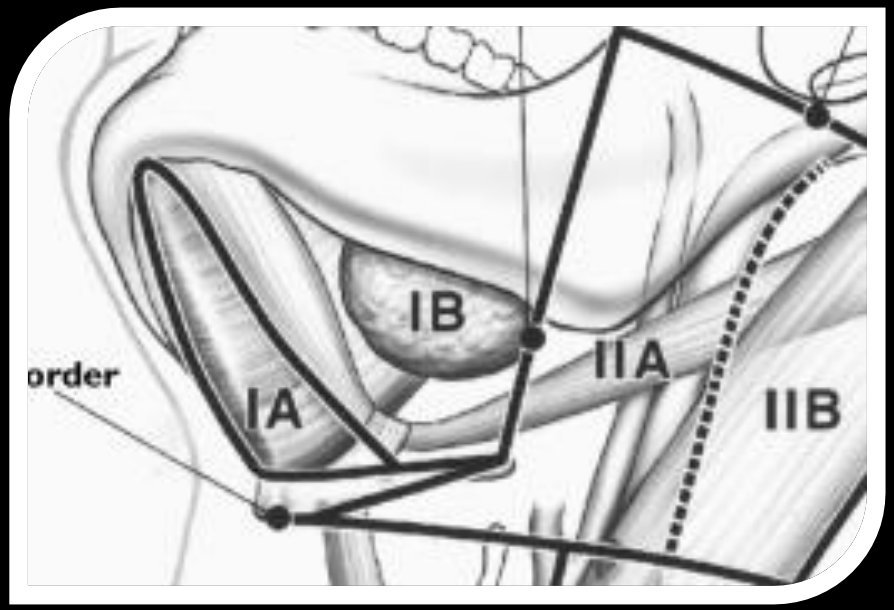

- Localizado posterolateralmente ao nível Ia

*** Anteriormente classificado como submandibular**

Níveis dos linfonodos cervicais

Nível Ib

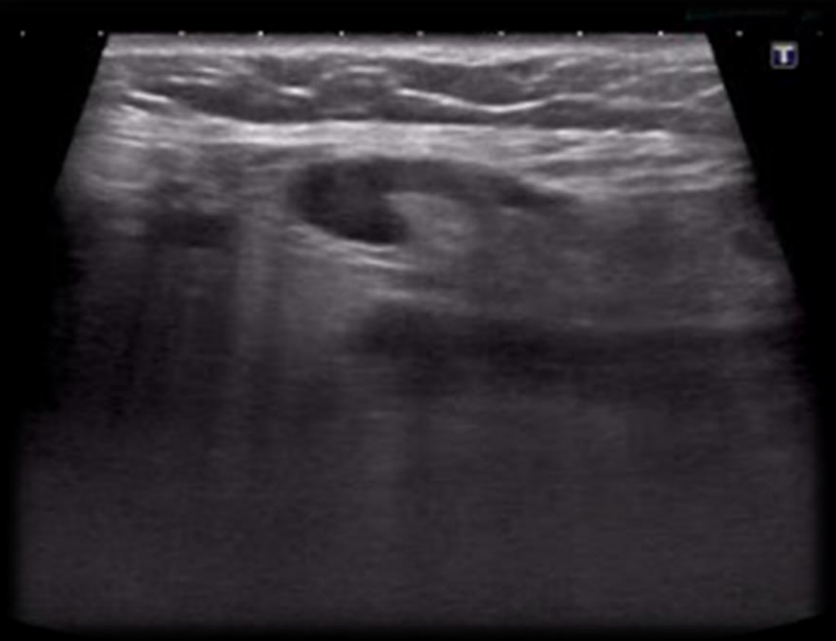

- Localizado posterolateralmente ao nível Ia

*** Anteriormente classificado como submandibular**

Níveis dos linfonodos cervicais

Nível Ib

- Localizado posterolateralmente ao nível Ia

*** Anteriormente classificado como submandibular**

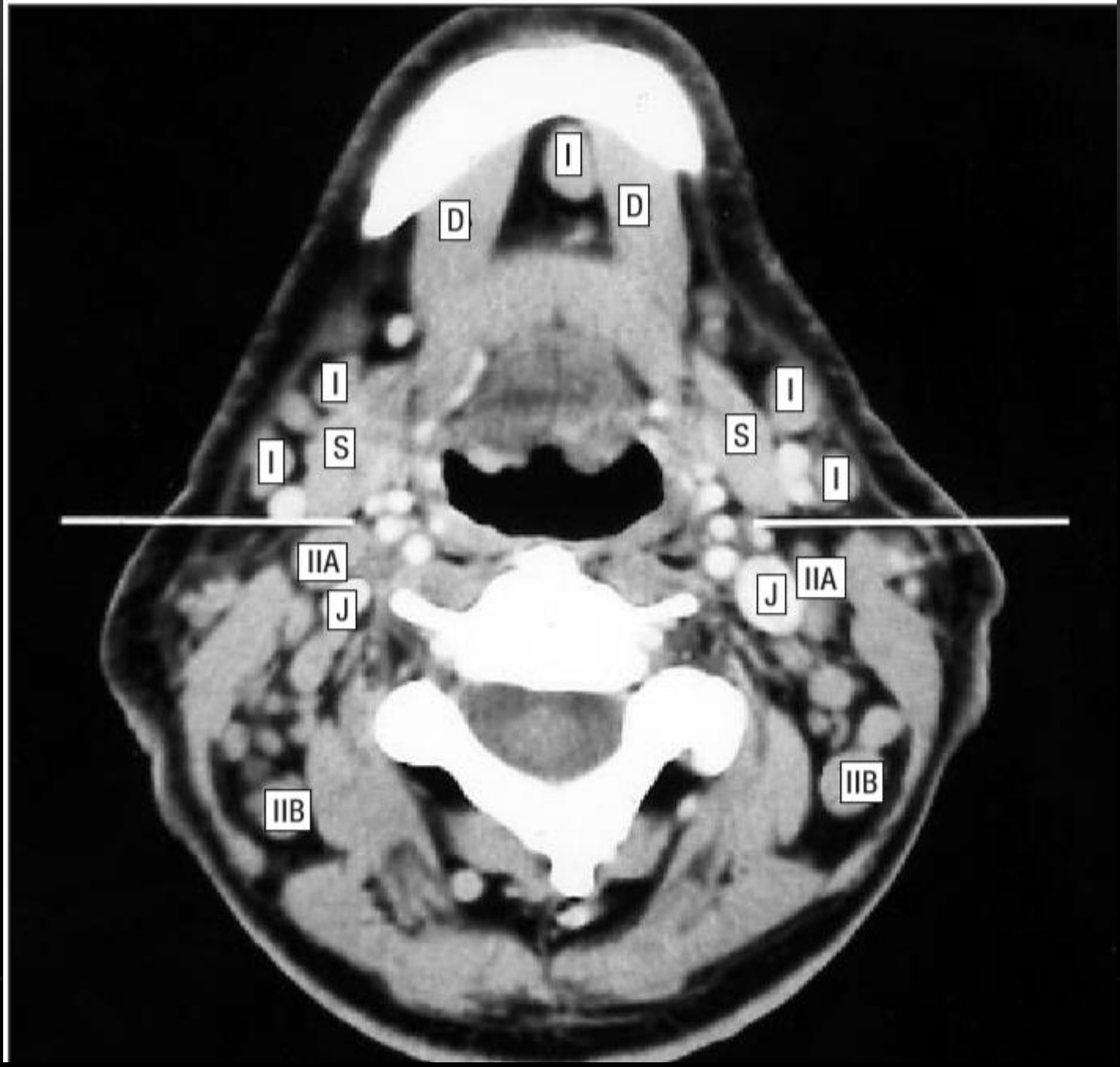

Som PM, et al. *Arch Otolaryngol–Head Neck Surg* **1999**;125:388–396

Níveis dos linfonodos cervicais

Nível II

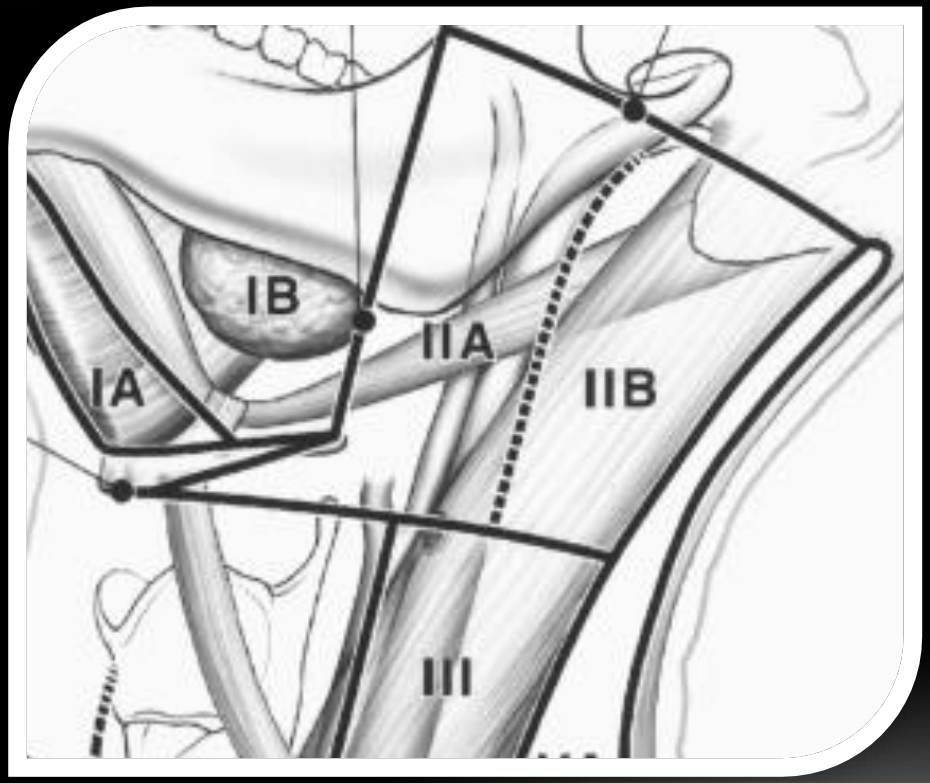

- Limite superior
  - Base do crânio
- Limite anterior
  - Porção posterior da gl. submandibular
- Limite inferior
  - Porção inferior do osso hioide
- Limite posterior
  - Margem posterior do esternocleidomastoideo

Níveis dos linfonodos cervicais

Nível IIa

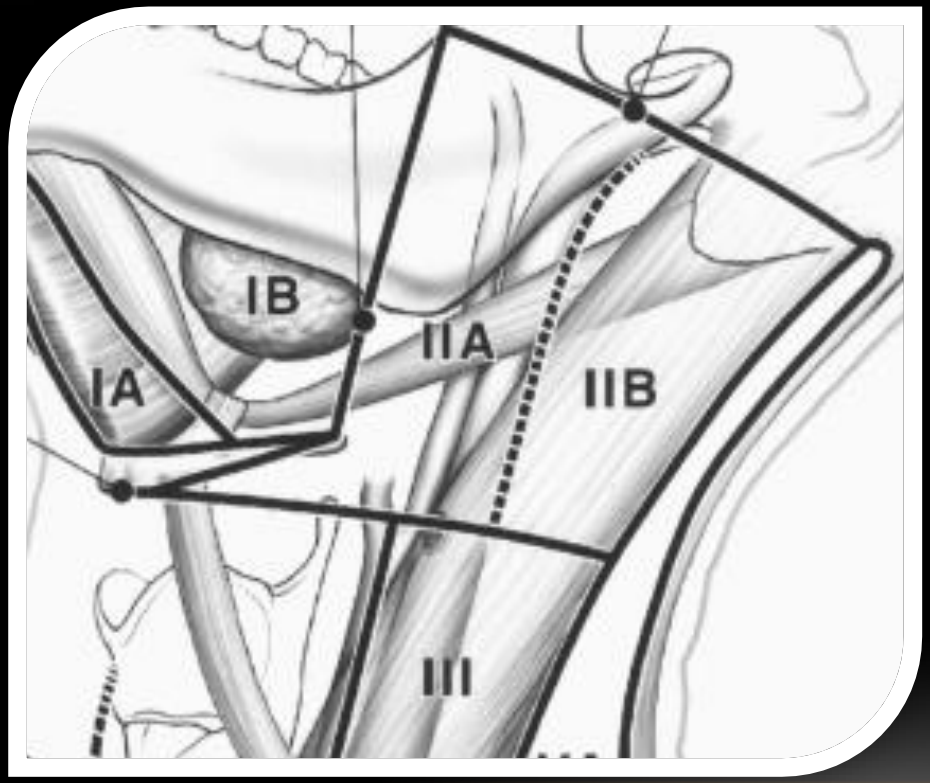

- Linfonodos adjacentes à veia jugular interna.

*** Anteriormente classificado cadeia jugular interna superior**

Níveis dos linfonodos cervicais

Nível IIb

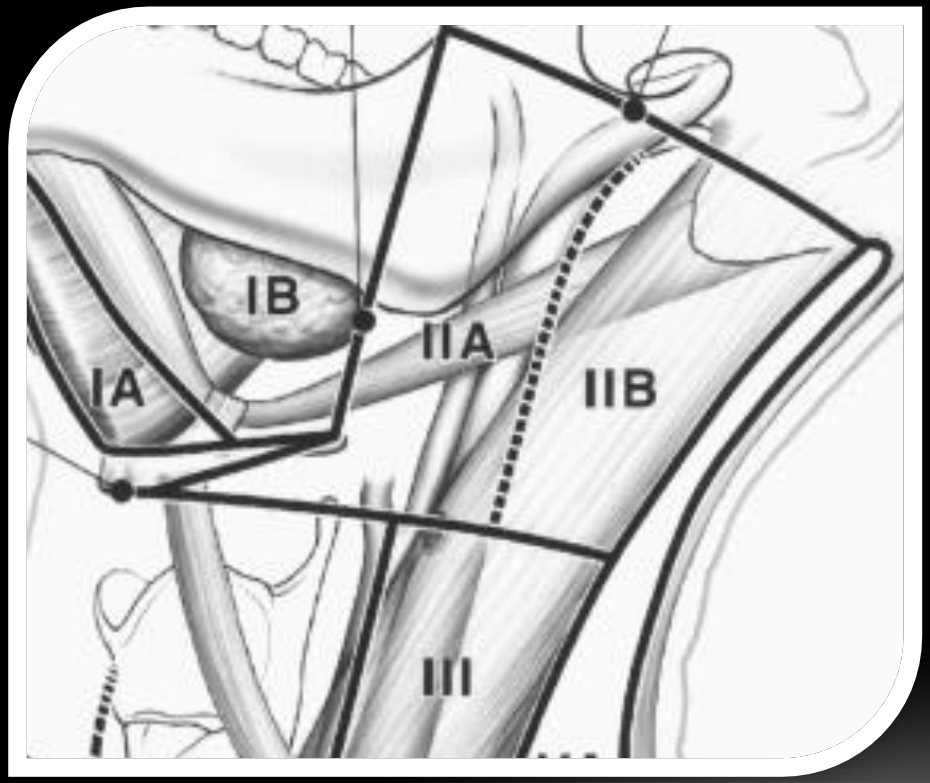

- Posterior à veia jugular interna, porém separados por plano de gordura

* Anteriormente classificado como cadeia espinhal acessória superior

Níveis dos linfonodos cervicais

Nível IIb

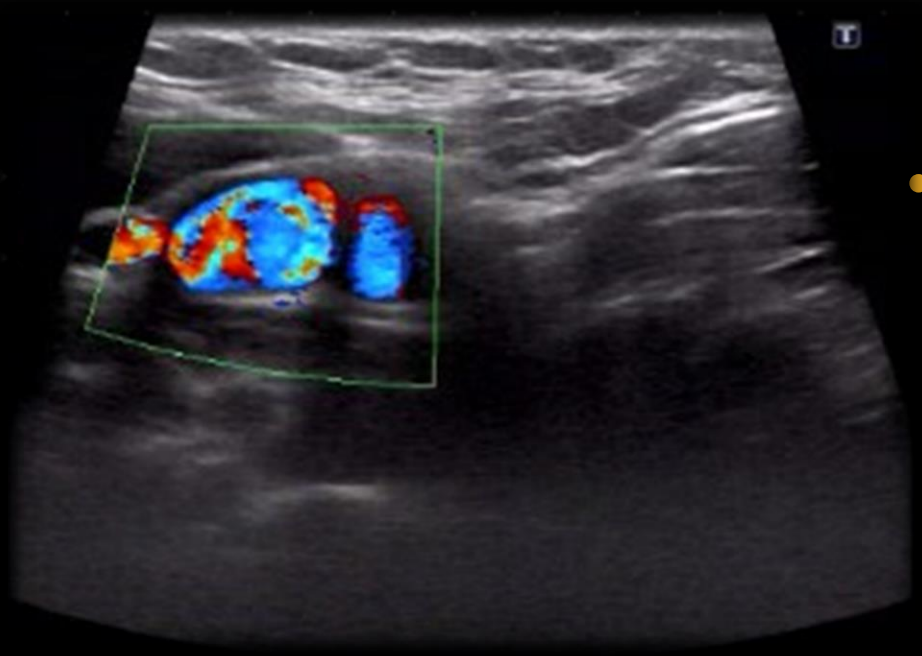

- Posterior à veia jugular interna, porém separados por plano de gordura

* Anteriormente classificado como cadeia espinhal acessória superior

Níveis dos linfonodos cervicais

Nível IIb

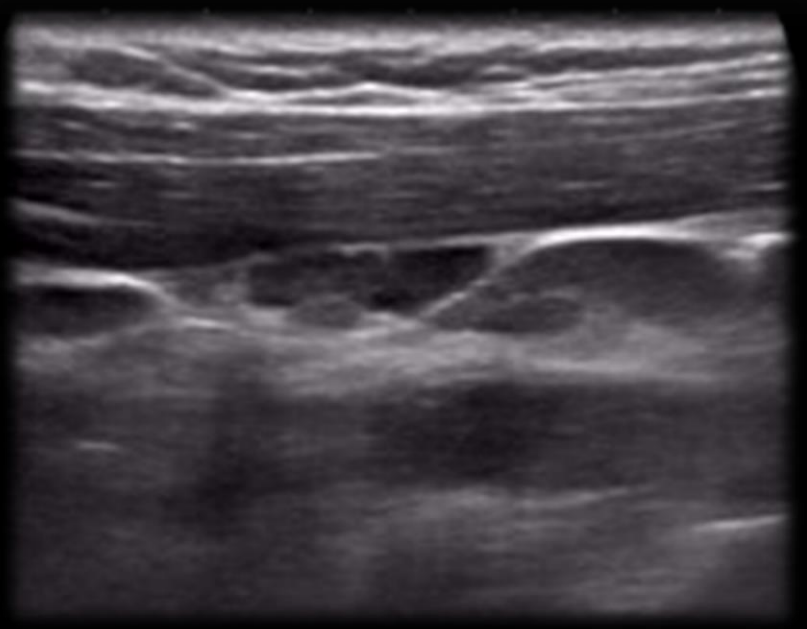

- Posterior à veia jugular interna, porém separados por plano de gordura

* Anteriormente classificado como cadeia espinhal acessória superior

Níveis dos linfonodos cervicais

Nível III

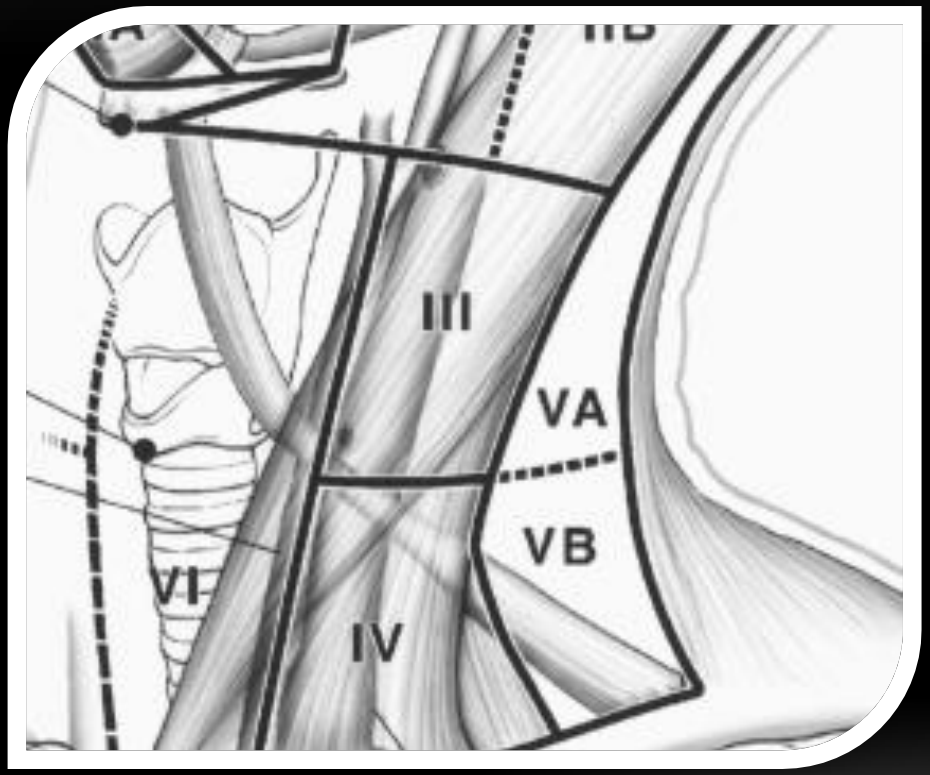

- Limite superior
  - Porção inferior do osso hioide
- Limite inferior
  - Margem inferior da cartilagem cricoide
- Limite posterior
  - Margem posterior do esternocleidomastoideo

* Anteriormente classificado como cadeia jugular média

Níveis dos linfonodos cervicais

Nível III

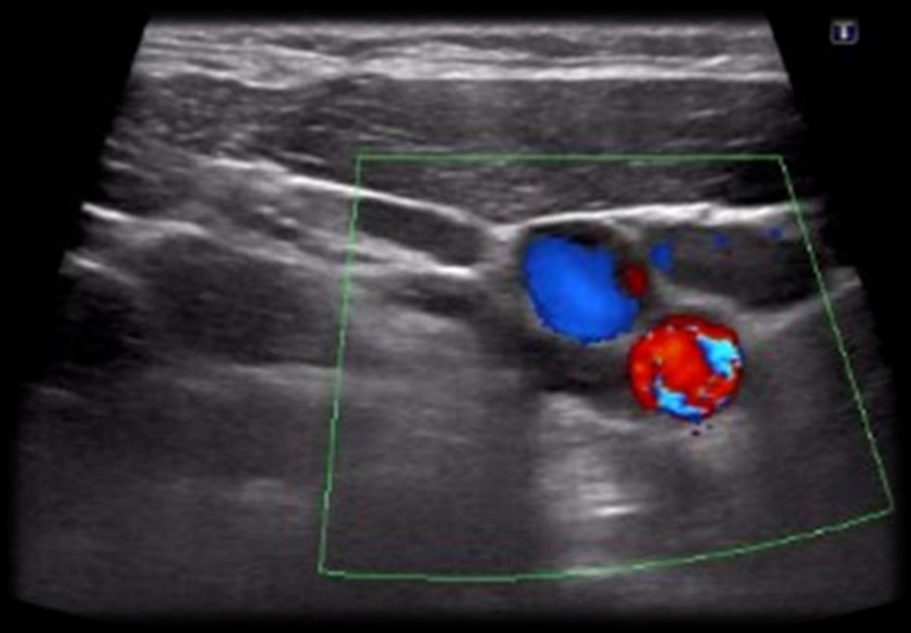

- Limite superior
  - Porção inferior do osso hioide
- Limite inferior
  - Margem inferior da cartilagem cricoide
- Limite posterior
  - Margem posterior do esternocleidomastoideo

* Anteriormente classificado como cadeia jugular média

Som PM, et al. *Arch Otolaryngol–Head Neck Surg* **1999**;125:388–396

Níveis dos linfonodos cervicais

Nível IV

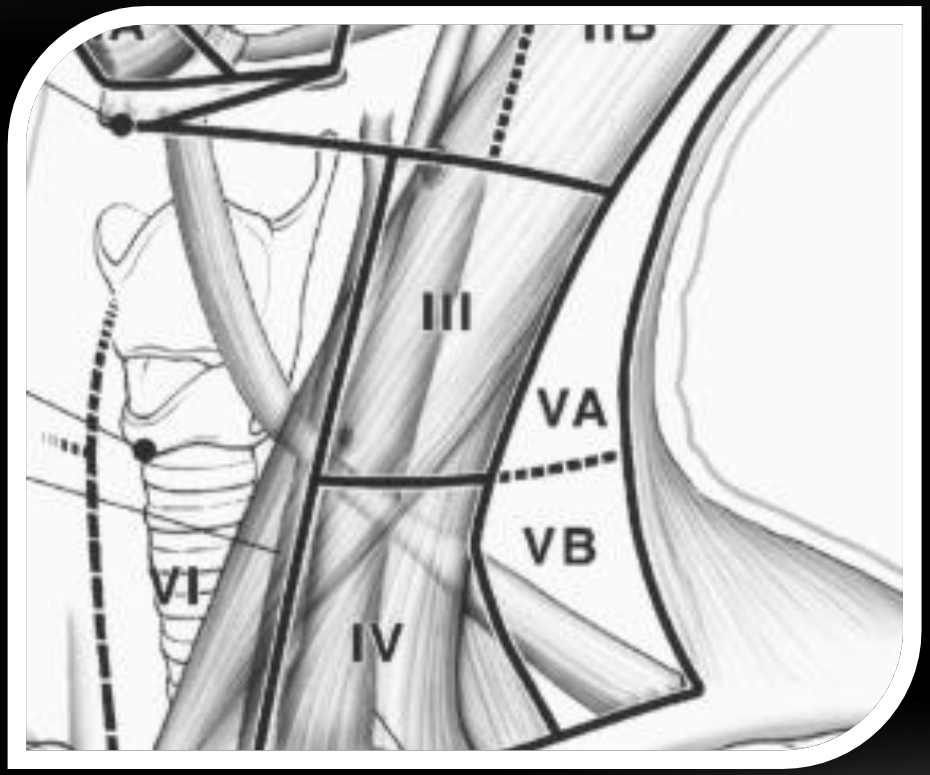

- Limite superior
  - Margem inferior da cartilagem cricoide
- Limite inferior
  - Clavícula
- Limite lateral
  - Margem posterior do esternocleidomastoideo e escaleno anterior
- Limite medial
  - Artérias carótidas

* Anteriormente classificado como cadeia jugular inferior

Níveis dos linfonodos cervicais

Nível IV

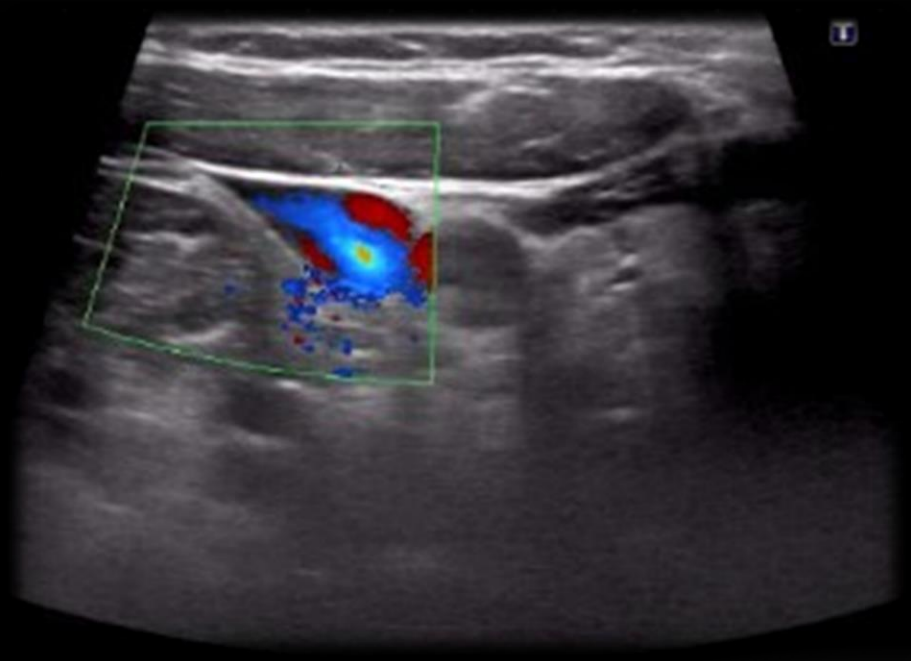

- Limite superior
  - Margem inferior da cartilagem cricoide
- Limite inferior
  - Clavícula
- Limite lateral
  - Margem posterior do esternocleidomastoideo e escaleno anterior
- Limite medial
  - Artérias carótidas

* Anteriormente classificado como cadeia jugular inferior

Níveis dos linfonodos cervicais

Nível V

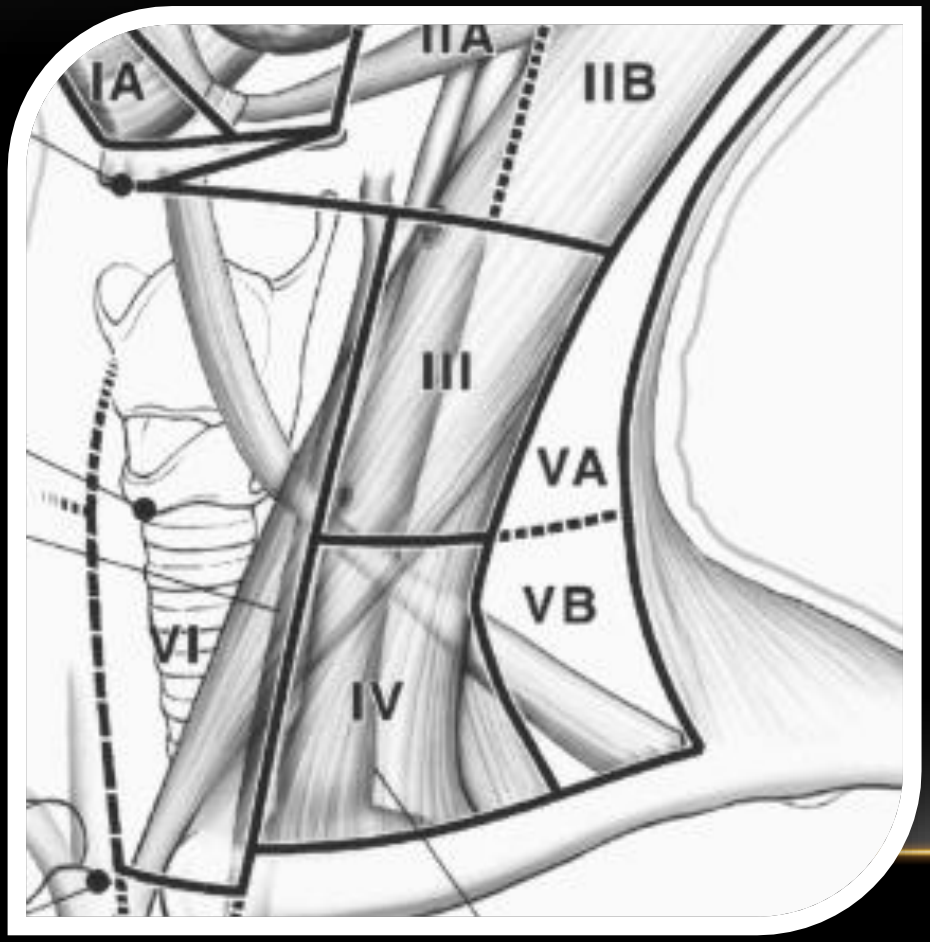

- Limite posterior
  - Margem anterior do trapézio
- Limite anterior
  - Margem posterior do esternocleidomastoideo e escaleno anterior
- Limite inferior
  - Clavícula

* Dos níveis I ao V devemos falar a lateralidade.

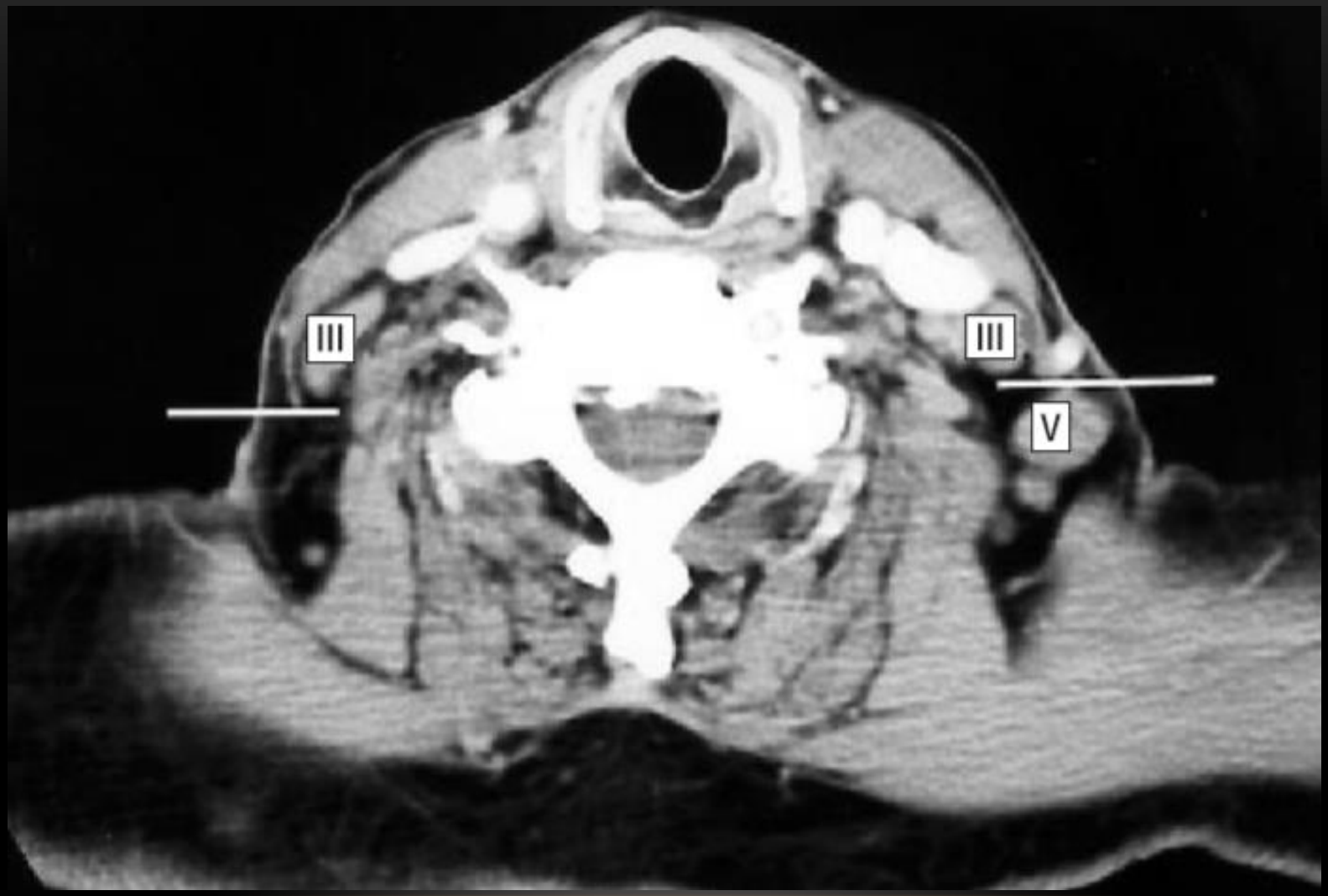

Som PM, et al. *Arch Otolaryngol–Head Neck Surg* **1999**;125:388–396

Níveis dos linfonodos cervicais

Nível Va

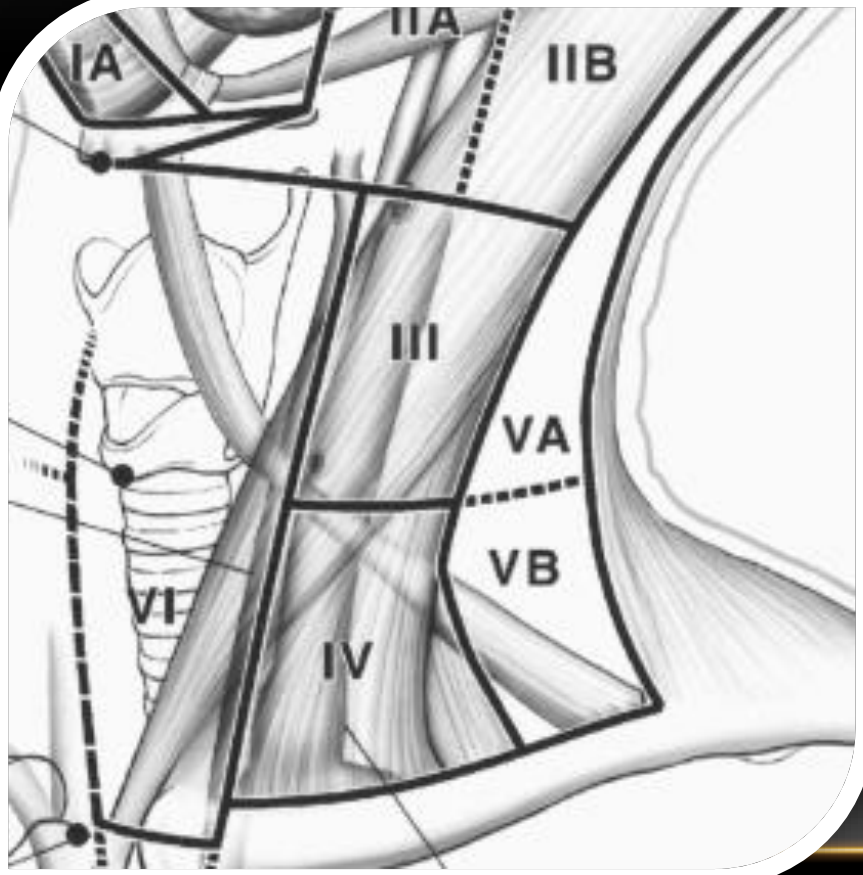

- Limite inferior
  - Linha imaginária da margem inferior da cartilagem cricoide

* Anteriormente classificado como nível V superior

Níveis dos linfonodos cervicais

Nível Vb

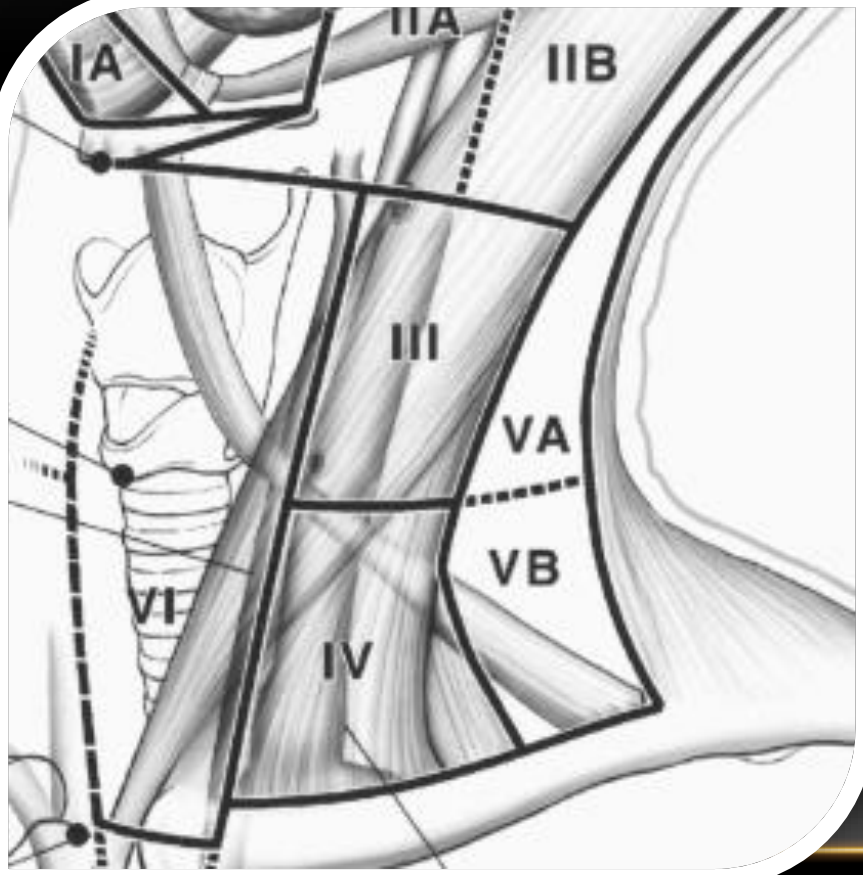

- Limite superior
  - Linha imaginária da margem inferior da cartilagem cricoide

* Anteriormente classificado como nível V inferior

Níveis dos linfonodos cervicais

Nível V

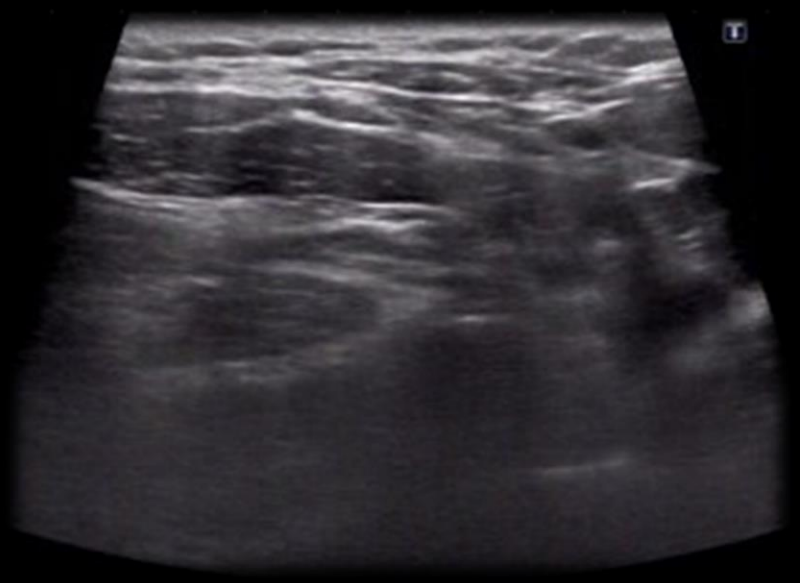

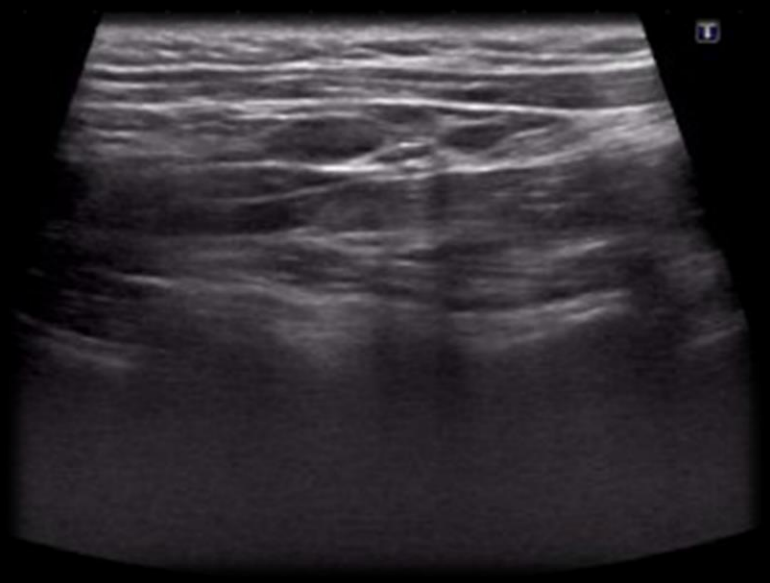

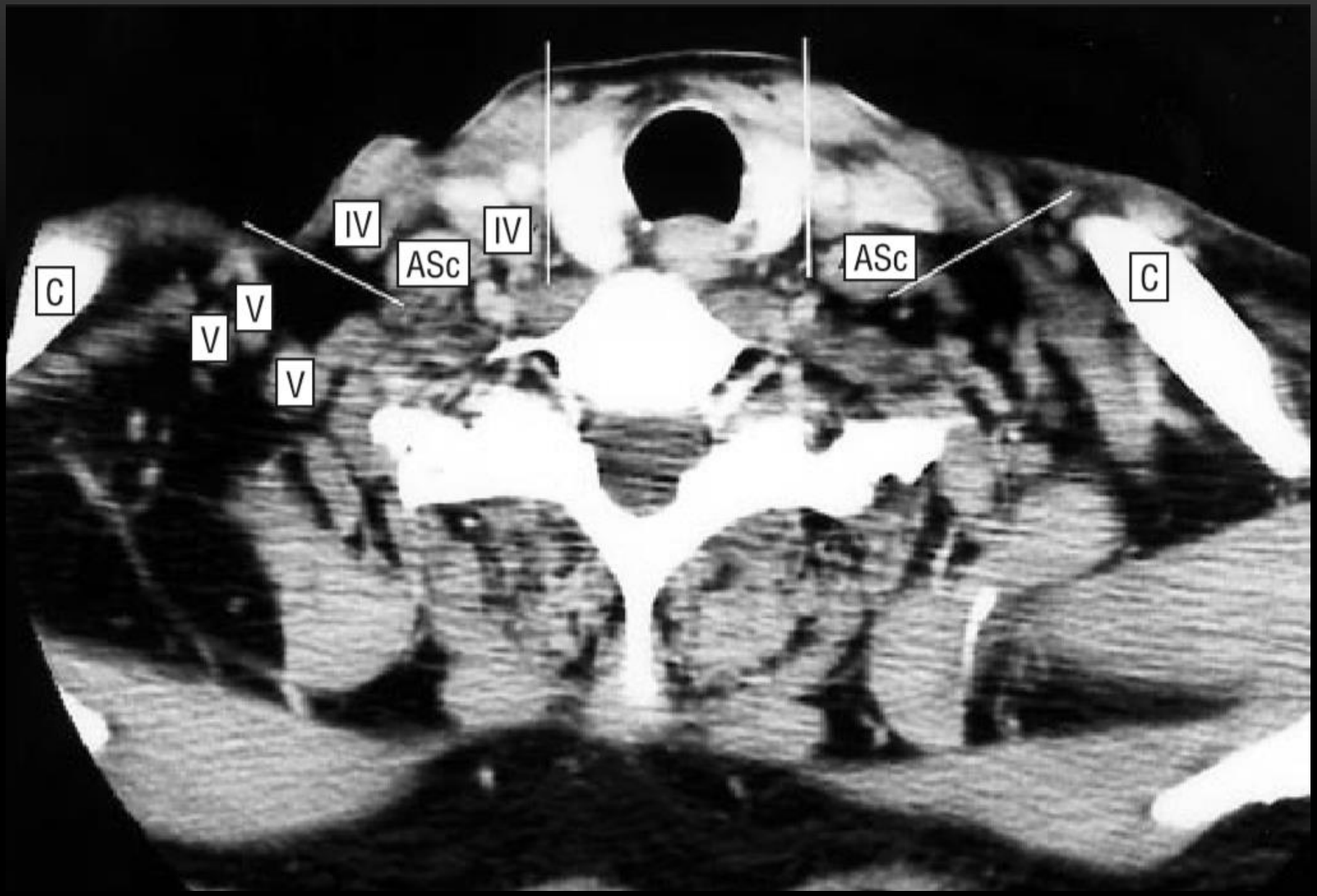

Som PM, et al. *Arch Otolaryngol–Head Neck Surg* **1999**;125:388–396

Níveis dos linfonodos cervicais
Nível VI

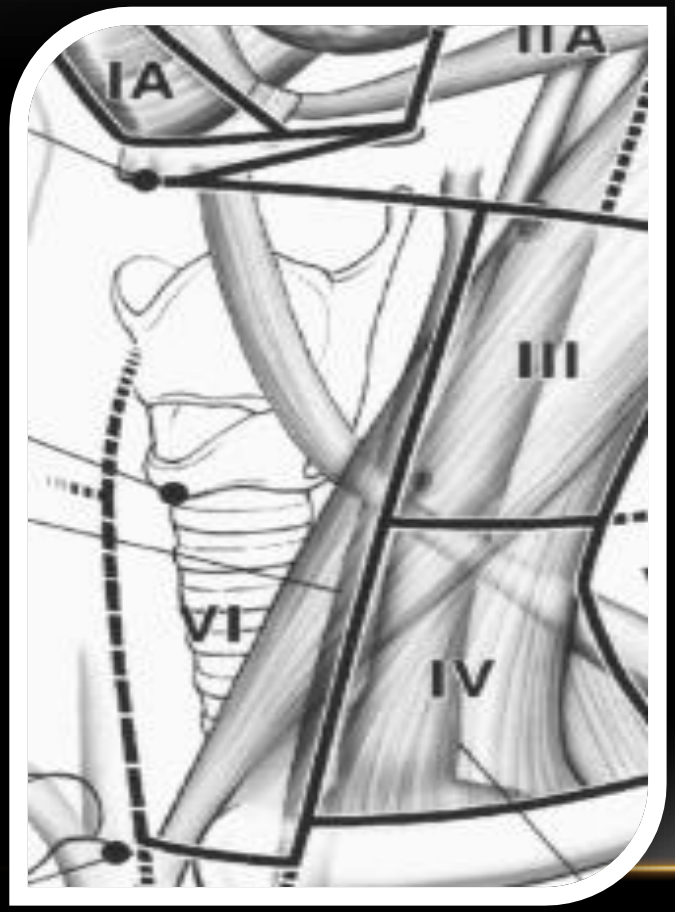

- Limite superior
  - Linha imaginária da margem inferior da cartilagem cricoide
- Limite lateral
  - Artérias carótidas
- Limite inferior
  - Margem superior do manúbrio do esterno

* Anteriormente classificado como linfonodos viscerais

Níveis dos linfonodos cervicais
Nível VI

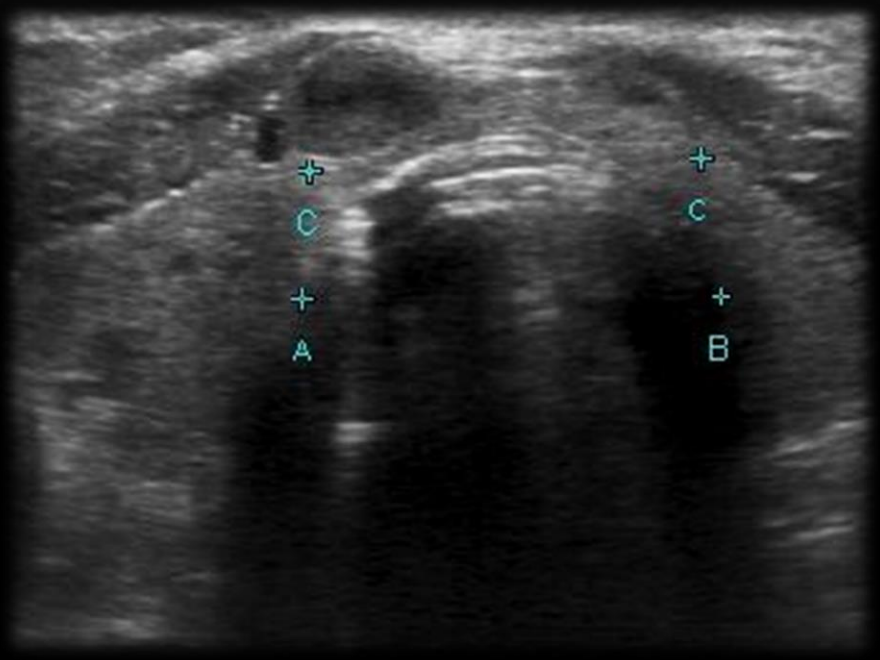

- Limite superior
  - Linha imaginária da margem inferior da cartilagem cricoide
- Limite lateral
  - Artérias carótidas
- Limite inferior
  - Margem superior do manúbrio do esterno

* Anteriormente classificado como linfonodos viscerais

Níveis dos linfonodos cervicais
Nível VII

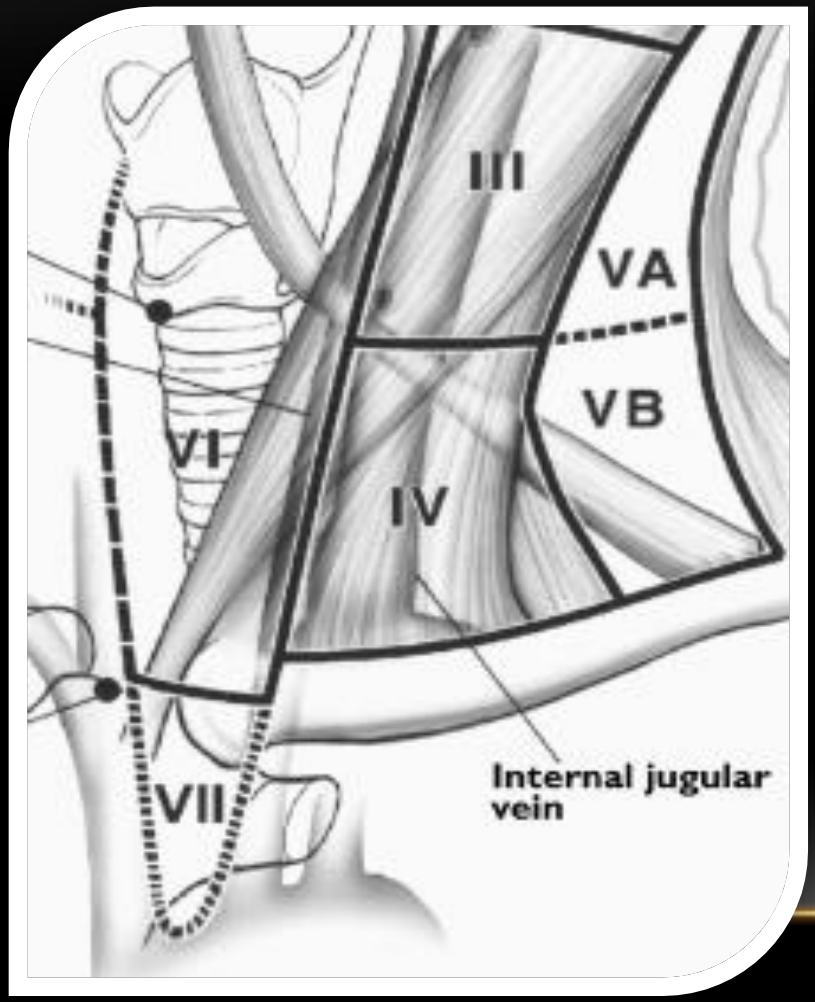

- Limite superior
  - Margem superior do manúbrio do esterno
- Limite lateral
  - Artérias carótidas
- Limite inferior
  - Veia braquiocefálica esquerda

* Anteriormente classificado como linfonodos mediastinais

Níveis dos linfonodos cervicais
Outros linfonodos

- Outros grupos linfonodais continuam com os seus nomes, de acordo com a anatomia, tais como:
  - Supraclavicular
  - Retrofaríngeo
  - Parotídeo
  - Facial
  - Occipital
  - Pós-auricular
  - Superficiais

Níveis dos linfonodos cervicais
Supraclavicular

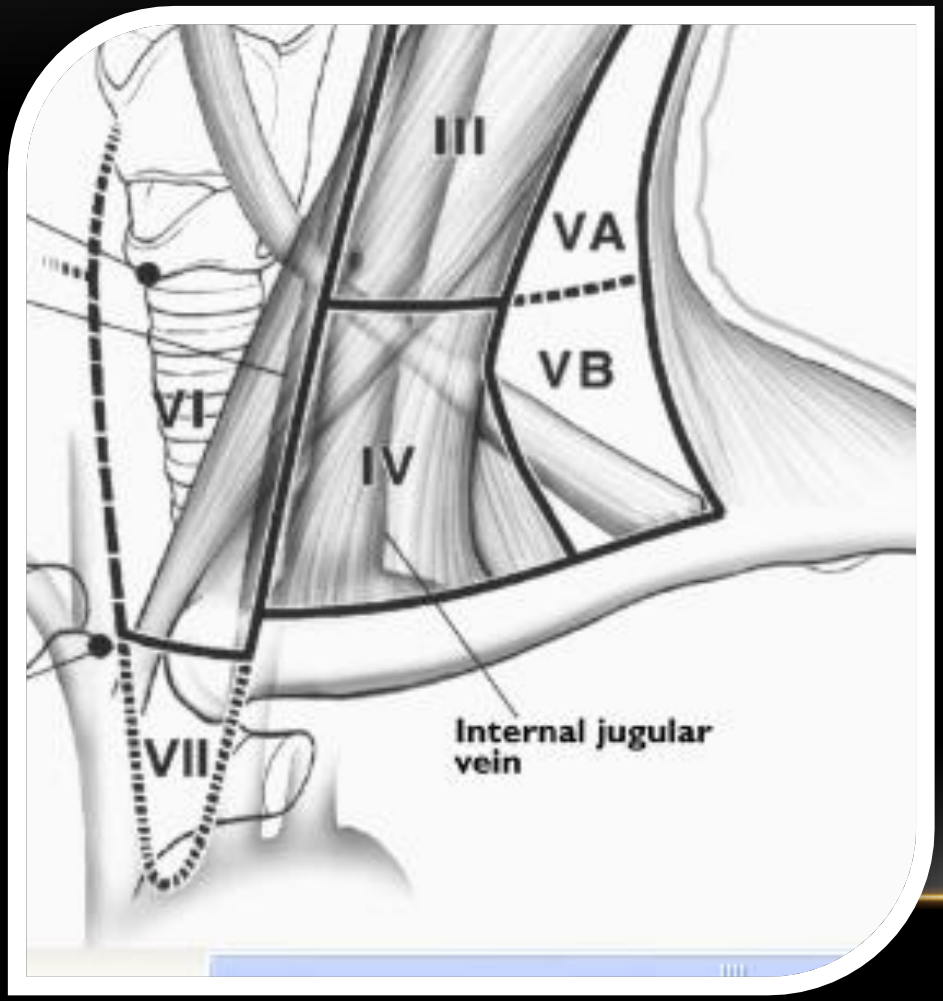

- Limite superior
  - Clavícula
- Limite medial
  - Carótidas
- Limite inferior
  - Costelas

Níveis dos linfonodos cervicais

Túlio A. A. Macedo

CONTATO:
TAMACEDO@HOTMAIL.COM